

DOI: <https://doi.org/10.17650/2222-1468-2025-15-4-108-115>

Биопсия сигнальных лимфатических узлов при раннем раке полости рта: обзор литературы

С.В. Осокин¹, Ш.И. Мусин¹, Н.А. Шарафутдинова¹, К.В. Меньшиков^{1,2}, В.В. Ильин¹,
Т.Р. Баймуратов¹, М.Р. Шафикова¹

¹ГАОУЗ «Республиканский клинический онкологический диспансер» Минздрава Республики Башкортостан; Россия, 450054
Уфа, проспект Октября, 73/1;

²ФГБОУ ВО «Башкирский государственный медицинский университет» Минздрава России;
Россия, 450008 Уфа, ул. Ленина, 3

Контакты: Сергей Викторович Осокин osokinsv@yandex.ru

Биопсия сигнальных лимфатических узлов представляет собой современную методику хирургического стадирования опухолей головы и шеи. Она позволяет определить целесообразность выполнения шейной лимфодиссекции у пациентов с раком полости рта ранних стадий.

В статье представлен обзор литературы, посвященной истории, методологии и клинической эффективности применения биопсии сигнальных лимфатических узлов. Показано, что развитие технологий и внедрение новых индикаторов повышают информативность метода, позволяя минимизировать ненужные хирургические вмешательства и снизить риск возникновения осложнений.

Ключевые слова: рак слизистой оболочки полости рта, биопсия сигнального лимфатического узла, лимфосцинтиграфия

Для цитирования: Осокин С.В., Мусин Ш.И., Шарафутдинова Н.А. и др. Биопсия сигнальных лимфатических узлов при раннем раке полости рта: обзор литературы. Саркомы костей, мягких тканей и опухоли кожи 2025;17(4):108–15. DOI: <https://doi.org/10.17650/2222-1468-2025-15-4-108-115>

Biopsy of the sentinel lymph nodes in early oral cancer: literature review

S.V. Osokin¹, Sh.I. Musin¹, N.A. Sharafutdinova¹, K.V. Menshikov^{1,2}, V.V. Ilyin¹, T.R. Baymuratov¹,
M.R. Shafikova¹

¹Republican Clinical Oncological Dispensary, Ministry of Health of the Republic of Bashkortostan; 73/1 Otyabrya Prospekt, Ufa 450054, Russia;

²Bashkir State Medical University, Ministry of Health of Russia; 3 Lenina St., Ufa 450008, Russia

Contacts: Sergey Viktorovich Osokin osokinsv@yandex.ru

Biopsy of the sentinel lymph nodes is a modern technique of surgical staging of head and neck tumors. It allows to determine advisability of cervical lymph node dissection in patients with early-stage oral cancer.

The article presents a literature review on the history, methodology, and clinical efficacy of sentinel lymph node biopsy. It is shown that technological development and implementation of new indicators increase method efficacy, minimizing unnecessary surgical interventions and decreasing the risk of complications.

Keywords: oral mucosa cancer, sentinel lymph node biopsy, lymphoscintigraphy

For citation: Osokin S.V., Musin Sh.I., Sharafutdinova N.A. et al. Biopsy of the sentinel lymph nodes in early oral cancer: literature review. Sarkomy kostei, miagkikh tkanei i opukholi kozhi = Bone and Soft Tissue Sarcomas, Tumors of the Skin 2025;17(4):108–15. (In Russ.).

DOI: <https://doi.org/10.17650/2222-1468-2025-15-4-108-115>

Введение

Согласно статистическим данным в 2023 г. заболеваемость раком полости рта (РПР) составила 6,71 случая на 100 тыс. населения; средний возраст пациентов с данной патологией оказался равен 63,2 года. При этом наблюдается тенденция к росту заболеваемости: в 2020 г. зафиксировано 6,18 случая данной патологии, в 2023 г. – 6,71 [1].

Распространение опухоли происходит преимущественно лимфогенным путем с метастазированием в лимфатические узлы (ЛУ) шеи I–III уровней [2], что, по данным разных авторов, встречается в 18–45 % случаев [3]. Ключевым прогностическим фактором является стадия N. При стадии N0 5-летняя выживаемость достигает 84 %, при стадии N1 – 58 %, при стадии N2 – 3–46 % [4]. Наличие скрытых метастазов снижает общую выживаемость (ОВ) на 30–50 % [5].

Метастазирование в ЛУ возможно даже при небольших размерах опухоли (стадия cT1–2). По данным авторов, частота таких метастазов колеблется от 10,5 [5] до 38,5 % [6]. Наиболее важным прогностическим фактором регионарного метастазирования является глубина инвазии опухоли. Частота развития метастазов при глубине инвазии >2 мм и наличии инвазии в мышечную ткань языка составляет 29,9 % [7]. Результаты исследования G. V. Mogand и соавт. показали, что при увеличении глубины инвазии на 1 мм риск метастазирования в ЛУ возрастает на 31 % [8].

В настоящее время при РПР ранних стадий (cT1–2N0) используют 3 подхода к лечению: превентивную (профилактическую) шейную лимфодиссекцию (ШЛД), биопсию сигнального (сторожевого) ЛУ (СЛУ) и активное наблюдение. Выбор тактики определяется риском регионарного метастазирования. По данным M. H. Weiss и соавт., эффективность профилактической ШЛД превышает эффективность стратегии наблюдения и лучевой терапии, если риск метастазирования составляет >20 % [9]. В исследовании M. Okuga и соавт. установлено, что преимущество ШЛД сохраняется при риске метастазирования >40 % [10].

Несмотря на широкое применение, радикальная и селективная ШЛД связана с высокой частотой развития осложнений (в том числе повреждения спинального компонента добавочного нерва), достигающей 39 %, которые наблюдаются в 18–77 % случаях при радикальной и в 29–39 % случаях при селективной ШЛД [11].

Целесообразность хирургического вмешательства на путях лимфоттока также продемонстрирована в исследовании A. Wushou и соавт. как опции, значительно улучшающей показатели ОВ и БРВ у пациентов с РПР, что согласуется с результатами 2 крупномасштабных проспективных рандомизированных исследований и их метаанализа проспективных рандомизированных исследований [12]. Кроме того, в ходе этой работы вы-

явлены неблагоприятные прогностические факторы – возраст пациентов старше 62 лет, мужской пол, семейное положение (не женат, не замужем) и высокая степень дифференцировки опухоли.

Современной альтернативой профилактической ШЛД является биопсия СЛУ. Этот подход позволяет избежать ненужной ШЛД у пациентов с низким риском метастазирования, что снижает вероятность развития послеоперационных осложнений и улучшает качество жизни больных.

Цель работы – систематизировать результаты исследований, посвященных эффективности биопсии СЛУ при РПР, выявить основные подходы к ведению пациентов с РПР ранних стадий и показания к проведению превентивной ШЛД, сравнить эффективность этих методов и стратегии наблюдения.

Биопсия сигнальных лимфатических узлов в историческом аспекте

Концепция биопсии СЛУ впервые сформулирована в 2016 г. J. Bernier и соавт. [13]. Согласно ей перитуморальное введение радиофармпрепарата-трассера приводит к его распространению по системе афферентных лимфатических сосудов к одному единственному ЛУ, который и получил название СЛУ, а затем по системе лимфатических сосудов – к остальным регионарным ЛУ.

История применения биопсии СЛУ началась в 1977 г., когда R. M. Cabanas продемонстрировал возможность выявления первого ЛУ на пути лимфооттока от первичной опухоли у пациентов с раком полового члена [14]. Это положило начало концепции СЛУ как первого барьера на пути метастазов. В 1992 г. D. L. Morton представил технику интраоперационного лимфатического картирования при меланоме ранних стадий, что дало мощный импульс развитию биопсии СЛУ и ее внедрению в клиническую практику [15].

Дальнейшее развитие концепции метастазирования привело к формулировке парадигмы селективного распространения опухолевых клеток через СЛУ. В 2001 г. состоялась первая международная конференция, посвященная применению биопсии СЛУ при опухолях головы и шеи. В ходе мероприятия был утвержден многоцентровой протокол выполнения процедуры, что стало важным шагом к ее стандартизации [16]. Двумя годами позже, в 2003 г., прошла вторая международная конференция, на которой были определены методологические подходы к проведению биопсии СЛУ: использование радиофармпрепарата (РФП), лимфосцинтиграфии, повышение точности картирования с помощью ручного гамма-зонда [17].

В 2009 г. опубликованы первые практические рекомендации по выполнению биопсии СЛУ при РПР с использованием лимфосцинтиграфии [18]. Несмотря на значимость этих рекомендаций, в последующем они

не переиздавались, что подчеркивает необходимость обновления и дальнейшего развития стандартов на основе современных данных.

Эффективность выявления сигнального лимфатического узла при раке полости рта: крупные исследования и метаанализы

Биопсия СЛУ зарекомендовала себя как высокоэффективный метод стадирования плоскоклеточного РПР ранних стадий (T1 – T2N0). Результаты многоцентрового исследования F.J. Civantos и соавт. с участием 140 пациентов продемонстрировали высокую чувствительность биопсии СЛУ (96 %) и отрицательную прогностическую ценность (NPV) (96 %), что подтверждает надежность этого метода в выявлении метастатического поражения ЛУ [19].

По данным крупного метаанализа T.M. Govers и соавт., включавшего 18 исследований, в ходе которых применялись лимфосцинтиграфии, однофотонная эмиссионная компьютерная томография, совмещенная с рентгеновской компьютерной томографией (ОФЭКТ/КТ), и гамма-зонд, а в 1 исследовании – метиленовый синий, частота успешной идентификации СЛУ составила 91,7–100 %, NPV – 80–100 % [20]. Согласно результатам метаанализа M. Liu и соавт., включавшего 66 исследований, в которые вошли 3566 пациентов, чувствительность методики БСЛУ оказалась равна 87 %, NPV – 94 %. Также подчеркивалось, что данная процедура хорошо переносится пациентами и характеризуется низким уровнем развития осложнений [21].

По данным одноцентрового исследования L. Hingsammer и соавт., посвященного изучению эффективности биопсии СЛУ у пациентов с раком языка ранних стадий, 5-летняя безрецидивная выживаемость (БРВ) составила 80 %, ОВ – 95 % [22]. У больных с от-

рицательным результатом биопсии СЛУ наблюдались более высокие показатели выживаемости, чем у больных с положительным результатом. G. Salzano и соавт. установили, что положительный результат биопсии СЛУ ассоциирован с худшим прогнозом. Они также отметили корреляцию положительного результата данного исследования с биомаркерами воспаления, увеличением глубины инвазии и типом инвазии опухоли (лимфоваскулярная, периневральная) [23]. W. Park и соавт. пришли к выводу, что онкологические результаты у пациентов с раком языка N0, которым выполнена биопсия СЛУ, сопоставимы с результатами у пациентов, которым проведена превентивная ШЛД [24].

Согласно данным Национальной онкологической базы США (J.D. Stamer и соавт.) у пациентов, которым в 2012–2015 гг. выполнена биопсия СЛУ, и у пациентов, которым проведена селективная ШЛД, наблюдались схожие показатели ОВ (82 % против 78 %; $p = 0,40$) при меньшей длительности госпитализации в группе биопсии СЛУ [25].

По данным метаанализа D.H. Kim и соавт., включавшего 98 исследований (5917 пациентов), чувствительность биопсии СЛУ составила 82 %, специфичность – 98 %, что подтверждает высокую диагностическую ценность этого метода у пациентов с опухолями cT1–2N0 [26]. В ходе метаанализа S.S. Jang и соавт., в который вошли 10 исследований, выявлено, что чувствительность биопсии СЛУ оказалась равной 75–100 %, NPV – 94–100 %. Это также подтверждает надежность метода [27].

Онкологические результаты применения биопсии сигнального лимфатического узла и шейной лимфодиссекции

Результаты исследования G.L. Ross и соавт. подтвердили минимально инвазивный характер биопсии СЛУ, ее безопасность и экономическую эффективность при опухолях языка и слизистой щек. Однако данный метод имеет ограничения при опухолях дна полости рта из-за анатомической близости лимфатических сосудов к очагу введения РФП [28].

В ходе исследования J.F. Gallegos-Hernández и соавт. установлено, что количество выявленных СЛУ при их биопсии имеет прогностическое значение: обнаружение ≥ 3 СЛУ коррелировало с меньшей вероятностью наличия скрытых метастазов. В частности, у пациентов с опухолями T1 толщиной < 5 и ≥ 2 мм и выявленными СЛУ вероятность наличия метастазов в несигнальных ЛУ была низкой [29].

Одним из важных аспектов оценки эффективности биопсии СЛУ при РПР является частота контралатерального и билатерального метастазирования. Так, по данным M. Abdul-Razak и соавт., контралатеральные метастазы при опухолях языка cT1–2 встречаются в 17 % случаев [30]. Результаты исследования C. Schilling

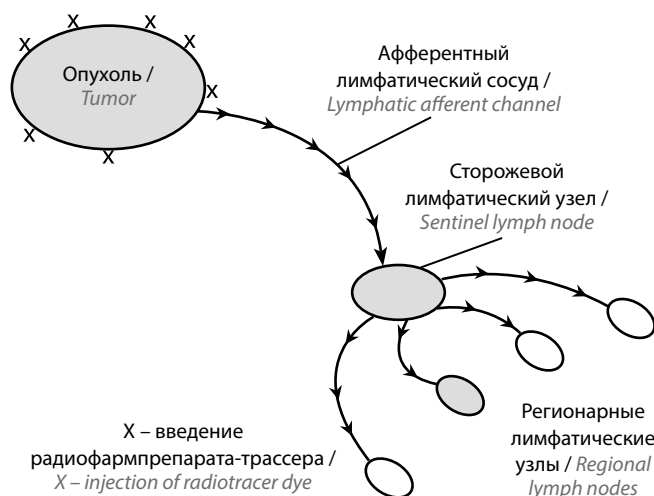


Рис. 1. Концепция биопсии сторожевого лимфатического узла J. Bernier и соавт. (2016) [13]

Fig. 1. Concept of sentinel lymph node biopsy by J. Bernier et al. (2016) [13]

и соавт. показали, что частота развития билатерального метастатического поражения при РПР ранних стадий составляет до 10 % случаев [31]. Это подчеркивает необходимость тщательной оценки лимфатического дренажа с использованием дооперационного и интраоперационного лимфатического картирования, что потенциально влияет на отдаленные результаты лечения.

Большую значимость имеет проспективное рандомизированное контролируемое исследование А.К. D'S Cruz и соавт., проведенное в Мемориальном центре Тата (г. Мумбаи, Индия) [32], в которое вошли 596 пациентов с плоскоклеточным РПР cT1–2N0. Результаты исследования показали, что превентивная ШЛД значительно улучшает как БРВ, так и ОВ по сравнению с лечебной ШЛД. Двухлетняя БРВ в группе ШЛД составила 89,6 % (95 % доверительный интервал (ДИ) 83–94 %), в группе биопсии СЛУ – 90,7 % (95 % ДИ 84–95 %) ($p = 0,91$). Также не было выявлено различий между группами в 2-летней выживаемости без локорегионарного рецидива (83,1 % против 81,8 %; $p = 0,83$), выживаемости, связанной с заболеванием (95,5 % против 93 %; $p = 0,67$), и ОВ (92,6 % против 88,7 %; $p = 0,42$). При этом функциональные результаты и длительность госпитализации были значительно лучше у пациентов, которым проведена биопсия СЛУ [32].

Отдельного внимания заслуживают данные о вероятности метастатического поражения вне СЛУ. По данным I.J. Den Toom и соавт., у пациентов с положительным результатом биопсии СЛУ метастазы в ЛУ других уровней встречаются в 13 % случаев при выявлении в СЛУ изолированных опухолевых клеток, в 20 % при микрометастазах и в 40 % при макрометастазах, что подчеркивает важность точного стадирования [33].

В рандомизированном контролируемом исследовании I.L. Hutchison и соавт., известном как SEND, в качестве первичной конечной точки использовали 3-летнюю ОВ. Она составила 87,9 % (нижняя граница – 95 % ДИ 82,4 %) в группе биопсии СЛУ и 86,6 % (95 % ДИ 80,9 %) в группе селективной ШЛД ($p < 0,001$). Статистически значимых различий в 3-летней БРВ между группами также не было выявлено: она составила 78,7 и 81,3 % соответственно. Функциональные показатели шеи оказались значимо лучше у пациентов, перенесших биопсию СЛУ [34].

В ходе многоцентрового рандомизированного исследования, выполненного под руководством R. Gargel, в которое вошли 307 пациентов с РПР T1–2, также не было выявлено значимых различий в 2- и 5-летней бессобытийной выживаемостью между группами биопсии СЛУ и селективной ШЛД. Частота пропущенных метастазов в группе биопсии СЛУ не превышала 10 %, при этом NPV метода составила 89,2 % [35].

Результаты метаанализа M.I. Saleem и соавт. (2021), включавшего 10 исследований, показали отсутствие статистически значимых различий в показателях ОВ

и БРВ между группами биопсии СЛУ и селективной ШЛД у пациентов с РПР cT1–2N0. Это позволило авторам сделать вывод, что биопсия СЛУ может быть приемлемой альтернативой селективной ШЛД при РПР ранних стадий [36].

В 2021 г. Y. Hasegawa и соавт. опубликовали результаты многоцентрового рандомизированного исследования с участием 171 пациента, которые также продемонстрировали сопоставимые результаты применения биопсии СЛУ и превентивной ШЛД: 3-летняя ОВ составила 87,9 и 86,6 % соответственно, 3-летняя БРВ – 78,7 и 81,3 % соответственно. Кроме того, функциональные результаты в группе БСЛУ были лучше, чем в группе селективной ШЛД [37].

Результаты крупного метаанализа, проведенного T. Gupta и соавт., в который вошли данные 608 пациентов из 3 рандомизированных контролируемых исследований, также продемонстрировали, что в группах биопсии СЛУ и селективной ШЛД ОВ и частота развития шейных и локорегионарных рецидивов были сопоставимы [38, 39]. Частота возникновения осложнений, связанных с повреждением добавочного нерва и шейного сплетения, оказалась значительно ниже в группе биопсии СЛУ.

В ретроспективном исследовании F. Ionna и соавт., включавшем 122 пациента с раком языка ранних стадий, 1-летняя ОВ в группе отрицательного результата биопсии СЛУ составила 93,2 %, в группе положительного результата – 66,7 %, 1-летняя БРВ достигла 90,7 и 66,7 % соответственно [40]. По данным рандомизированного исследования A. Singh и соавт., уровень ложноотрицательных результатов БСЛУ соотносился с частотой реализации метастазов после селективной ШЛД при раке языка pN0, что является аргументом в пользу биопсии СЛУ [41].

Биопсия сигнального лимфатического узла в клинических рекомендациях

Биопсия СЛУ впервые включена в клинические рекомендации Национальной всеобщей онкологической сети США (National Comprehensive Cancer Network, NCCN) в 2014 г. в качестве альтернативного метода стадирования шейных ЛУ у пациентов с РПР клинической стадии N0. Согласно этим рекомендациям биопсия СЛУ может быть использована для определения дальнейшей тактики лечения: при наличии метастатического поражения – проведение завершающей ШЛД, при его отсутствии – динамическое наблюдение. В актуальной версии рекомендаций NCCN (v.2.2025) биопсия СЛУ продолжает рассматриваться как допустимая альтернатива профилактической ШЛД [42].

В клинических рекомендациях Европейского общества медицинской онкологии (European Society for Medical Oncology, ESMO) (2020) допускается проведение биопсии СЛУ при глубине инвазии опухоли <10 мм

и подчеркивается, что этот метод демонстрирует эффективность, сопоставимую с эффективностью превентивной ШЛД по показателям 2-летних ОВ и БРВ [43, 44]. Это подтверждает клиническую обоснованность применения биопсии СЛУ.

Согласно рекомендациям Американского общества клинической онкологии (American Society of Clinical Oncology, ASCO) с 2019 г. применение биопсии СЛУ при РПП ранних стадий (сT1–2N0) базируется на результатах более чем 120 исследований. Эти данные свидетельствуют о надежности метода и о его положительном влиянии на показатели БРВ [45, 46].

В «Японских рекомендациях по клинической практике при раке головы и шеи» (обновлены в 2022 г.) отмечено, что при РПП ранних стадий биопсию СЛУ можно использовать как метод для обнаружения скрытых метастазов и рассматривать в качестве альтернативы профилактической ШЛД [47].

В национальных клинических рекомендациях Минздрава России (редакция 2024 г.) биопсия СЛУ признана целесообразной при опухолях категории T1 с глубиной инвазии от 2 до 4 мм [48]. Это объясняется низким риском регионарного метастазирования у пациентов данной группы и необходимостью минимизировать объем хирургического вмешательства при сохранении онкологической безопасности.

Методология биопсии сигнального лимфатического узла

В настоящее время для идентификации СЛУ применяют 3 основных метода:

- 1) введение красителей (метиленового синего или индоцианового зеленого (ICG));
- 2) радиолимфосцинтиграфию;
- 3) интраоперационное определение СЛУ с помощью гамма-зонда.

Метиленовый синий сегодня используется редко. Чаще применяют ICG. Согласно результатам метаанализа Y. Chen и соавт., включавшего 14 исследований с участием 226 пациентов, чувствительность метода с использованием ICG составляет 88 %, специфичность – 64 % [49]. Одно из преимуществ данного метода – его безопасность, связанная с отсутствием радиоактивного облучения. Однако по сравнению с радиолимфосцинтиграфией такая процедура характеризуется более низкой специфичностью (98 %) при сопоставимой чувствительности (82 %) [24]. Использование гибридного подхода (ICG + технеций-99m (^{99m}Tc)) позволяет увеличить чувствительность до 95 %.

Наиболее широкое применение получила радионуклидная лимфосцинтиграфия. Данная методика предполагает предоперационное перитуморальное введение ^{99m}Tc в 4 точки (по аналогии с циферблатом – на 3-м, 6-м, 9-м и 12-м часах), после чего выполняется визуализация лимфооттока с помощью планарной лимфосцинтиграфии или ОФЭКТ/КТ. Это позволяет точно определить топографию СЛУ для его последующей экцизии.

Интраоперационная верификация СЛУ осуществляется с использованием гамма-зонда, который фиксирует радиоактивный сигнал от ЛУ, накопивших РФП, регистрируя его в импульсах в секунду. Одним

Таблица 2. Классификация радиофармпрепаратов (РФП) в зависимости от размера частиц [54]

Table 2. Classification of radiopharmaceuticals (RP) depending on particle size [54]

Вид РФП RP type	РФП RP	Размер частиц, нм Particle size, nm
Макромолекулярные (диаметр частиц ~500 нм) Macromolecular (particle diameter ~500 nm)	Технефит технеций (^{99m}Tc) Tehnefit Technetium (^{99m}Tc)	200–1000
На основе наночастиц (размер частиц – приблизительно до 200 нм) Based on nanoparticles (particle size approximately up to 200 nm)	Nanocis ^{99m}Tc серный коллоид (тиосульфат) ^{99m}Tc sulfur colloid (thiosulfate)	100 100–600
	NanoColl ^{99m}Tc серный коллоид (H_2S) ^{99m}Tc sulfur colloid (H_2S)	80 <40
	^{99m}Tc сульфид сурьмы ^{99m}Tc antimony sulfide	5–80
	Нанотоп Nanotop	
Микромолекулярные (размер частиц ~10 нм) Micromolecular (particle size ~10 nm)	Microlite	10
Таргетные радиотрассеры Targeted radiotracers	Тилманоцепт Tilmanocept	7

из ключевых факторов эффективности РФП является размер коллоидных частиц. Частицы <50 нм могут проникать в последующие ЛУ, снижая специфичность методики, тогда как частицы >100 нм медленно мигрируют из зоны инъекции [50, 51]. Оптимальный размер частиц составляет 10–50 нм [52], поскольку слишком крупные частицы (0,5–2 мкм) задерживаются в месте инъекции, а слишком мелкие (<5 нм) быстро удаляются через капилляры [52, 53].

В усовершенствованном варианте методики применяется таргетный РФП тилманоцепт – молекула, связывающаяся с CD206-рецепторами макрофагов и дендритных клеток. Его применение позволило снизить частоту ложноотрицательных результатов до 2,56 % по сравнению с 9,8 % при использовании стандартных ^{99m}Tc-препаратов [55].

После лимфаденэктомии удаленный ЛУ подвергается тщательному гистологическому исследованию с помощью методики серийных ступенчатых срезов, дополнительно проводится иммуногистохимическое исследование на цитокератин [56].

Заключение

Биопсия СЛУ представляет собой высокоточный и малоинвазивный метод стадирования шейных ЛУ

у пациентов с ранними стадиями плоскоклеточного РПР. За последние два десятилетия метод продемонстрировал сопоставимую с профилактической ШЛД чувствительность и NPV, сохранив при этом значимые преимущества в виде снижения количества ненужных хирургических вмешательств, уменьшения частоты развития осложнений и улучшения качества жизни пациентов.

Результаты крупных исследований и метаанализов подтверждают, что биопсия СЛУ позволяет надежно выявлять скрытые метастазы у больных с РПР стадии N0 и способствует индивидуализации подхода к лечению. Включение данной методики в международные и национальные клинические рекомендации отражает ее признание как полноценной альтернативы профилактической ШЛД у тщательно отобранной группы пациентов.

Несмотря на прогресс в применении биопсии СЛУ, ряд вопросов требуют дальнейшего изучения, включая стандартизацию методики, уточнение показаний к ее проведению при разной глубине инвазии опухоли и совершенствование технологий визуализации. В условиях расширения доказательной базы и технологического развития биопсия СЛУ может стать методом выбора при РПР ранних стадий и наличии клинических признаков поражения ЛУ.

ЛИТЕРАТУРА / REFERENCES

1. Состояние онкологической помощи населению России в 2023 году. Под ред. А.Д. Каприна, В.В. Старинского, А.О. Шахзадовой. М.: МНИОИ им. П.А. Герцена – филиал ФГБУ «НМИЦ радиологии» Минздрава России, 2024. 262 с.
The state of oncological care for the Russian population in 2023. Ed. by A.D. Kaprin, V.V. Starinsky, A.O. Shakhzadova. Moscow: MNI OI im. P.A. Gertsena – filial FGBU “NMITS radiologii” Minzdrava Rossii, 2024. 262 p. (In Russ.).
2. Shah J.P., Candela F.C., A.K. Poddar The patterns of cervical lymph node metastases from squamous carcinoma of the oral cavity. *Cancer* 1990;66(1):109–13.
DOI: 10.1002/1097-0142(19900701)66:1<109::aid-cncr2820660120>3.0.co;2-a
3. Chaudhary N., Verma R.K., Agarwal U. et al. Incidence of occult metastasis in clinically N0 oral tongue squamous cell carcinoma and its association with tumor staging, thickness, and differentiation. *J Head Neck Physicians Surg* 2017;5(2):75–8.
4. Shah J.P., Gil Z. Current concepts in management of oral cancer surgery. *Oral Oncol* 2009;45(4–5):394–401.
DOI: 10.1016/j.oraloncology.2008.05.017
5. Hakeem A.H., Pradhan S.A., Tubachi J., Kannan R. Outcome of per oral wide excision of T1–2 N0 localized squamous cell cancer of the buccal mucosa-analysis of 156 cases. *Laryngoscope* 2013;123(1):177–80. DOI: 10.1002/lary.23707
6. Koerdt S., Röckl J., Rommel N. et al. Lymph node management in the treatment of oral cancer: analysis of a standardized approach. *J Craniomaxillofac Surg* 2016;44(10):1737–42.
DOI: 10.1016/j.jcms.2016.08.002
7. Imai T., Satoh I., Matsumoto K. et al. Retrospective observational study of occult cervical lymph-node metastasis in T1N0 tongue cancer. *Jpn J Clin Oncol* 2017;47(2):130–6.
DOI: 10.1093/jjco/hyw172
8. Morand G.B., Ikenberg K., Vital D.G. et al. Preoperative assessment of CD44-mediated depth of invasion as predictor of occult metastases in early oral squamous cell carcinoma. *Head Neck* 2019;41(4):950–8. DOI: 10.1002/hed.25532
9. Weiss M.H., Harrison L.B., Isaacs R.S. Use of decision analysis in planning a management strategy for the stage N0 neck. *Arch Otolaryngol Head Neck Surg* 1994;120(7):699–702.
DOI: 10.1001/archotol.1994.01880310005001
10. Okura M., Aikawa T., Sawai N.Y. et al. Decision analysis and treatment threshold in a management for the N0 neck of the oral cavity carcinoma. *Oral Oncol* 2009;45(10):908–11.
DOI: 10.1016/j.oraloncology.2009.03.013
11. Dijkstra P.U., van Wilgen P.C., Buijs R.P. et al. Incidence of shoulder pain after neck dissection: a clinical explorative study for risk factors. *Head Neck* 2001;23(11):947–53.
DOI: 10.1002/hed.1137
12. Wushou A., Wang M., Yibulayin F. et al. Patients with cT1N0M0 oral squamous cell carcinoma benefit from elective neck dissection: a SEER-based study. *J Natl Compr Canc Netw* 2021;19(4):385–92.
DOI: 10.6004/jncn.2020.7632
13. Bernier J., Rossier C., Horiot J.C. Recent advances in regional treatment of breast carcinoma. *Crit Rev Oncol Hematol* 2016;99:107–14. DOI: 10.1016/j.critrevonc.2015.12.003
14. Cabanas R.M. An approach for the treatment of penile carcinoma. *Cancer* 1977;39(2):456–66.

- DOI: 10.1002/1097-0142(197702)39:2<456::aid-cncr2820390214>3.0.co;2-i
15. Morton D.L., Thompson J.F., Cochran A.J. et al. Final trial report of sentinel-node biopsy versus nodal observation in melanoma. *N Engl J Med* 2014;370(7):599–609. DOI: 10.1056/NEJMoa1310460
 16. Ross G.L., Shoaib T., Soutar D.S. et al. The first international conference on sentinel node biopsy in mucosal head and neck cancer and adoption of a multicenter trial protocol. *Ann Surg Oncol* 2002;9(4):406–10. DOI: 10.1007/BF02573877
 17. Stoeckli S.J., Pfaltz M., Ross G.L. et al. The second international conference on sentinel node biopsy in mucosal head and neck cancer. *Ann Surg Oncol* 2005;12(11):919–24. DOI: 10.1245/ASO.2005.11.024
 18. Alkureishi L.W., Burak Z., Alvarez J.A. et al. Joint practice guidelines for radionuclide lymphoscintigraphy for sentinel node localization in oral/oropharyngeal squamous cell carcinoma. *Ann Surg Oncol* 2009;16(11):3190–210. DOI: 10.1245/s10434-009-0726-8
 19. Civantos F.J., Zitsch R.P., Schuller D.E. et al. Sentinel lymph node biopsy accurately stages the regional lymph nodes for T1–T2 oral squamous cell carcinomas: results of a prospective multi-institutional trial. *J Clin Oncol* 2010;28(8):1395–400. DOI: 10.1200/JCO.2008.20.8777
 20. Govers T.M., Hannink G., Merckx M.A. et al. Sentinel node biopsy for squamous cell carcinoma of the oral cavity and oropharynx: a diagnostic meta-analysis. *Oral Oncol* 2013;49(8):726–32. DOI: 10.1016/j.oraloncology.2013.04.006
 21. Liu M., Wang S.J., Yang X., Peng H. Diagnostic efficacy of sentinel lymph node biopsy in early oral squamous cell carcinoma: a meta-analysis of 66 studies. *PLoS One* 2017;12(1):e0170322. DOI: 10.1371/journal.pone.0170322
 22. Hingsammer L., Seier T., Zweifel D. et al. Sentinel lymph node biopsy for early stage tongue cancer—a 14-year single-centre experience. *Int J Oral Maxillofac Surg* 2019;48(4):437–42. DOI: 10.1016/j.ijom.2018.10.011
 23. Salzano G., Togo G., Maffia F. et al. Early-stage oral tongue squamous cell carcinoma and a positive sentinel lymph node biopsy: description of a prognostic correlation between pre-treatment inflammatory biomarkers, the depth of invasion and the worst pattern of invasion. *J Pers Med* 2022;12(11):1931. DOI: 10.3390/jpm12111931
 24. Park W., Jin H., Heo Y. et al. Sentinel lymph node biopsy versus elective neck dissection: long-term oncologic outcomes in clinically node-negative tongue cancer. *Clin Exp Otorhinolaryngol* 2022;15(1):107–14. DOI: 10.21053/ceo.2020.02411
 25. Cramer J.D., Sridharan S., Ferris R.L. Sentinel lymph node biopsy versus elective neck dissection for stage I to II oral cavity cancer. *Laryngoscope* 2019;129(1):162–9. DOI: 10.1002/lary.27323. PMID: 30284248.
 26. Kim D.H., Kim Y., Kim S.W., Hwang S.H. Usefulness of sentinel lymph node biopsy for oral cancer: a systematic review and meta-analysis. *Laryngoscope* 2021;131(2):E459–65. DOI: 10.1002/lary.28728
 27. Jang S.S., Davis M.E., Vera D.R. et al. Role of sentinel lymph node biopsy for oral squamous cell carcinoma: current evidence and future challenges. *Head Neck* 2023;45(1):251–65. DOI: 10.1002/hed.27207
 28. Ross G.L., Soutar D.S., MacDonald D.G. et al. Sentinel node biopsy in head and neck cancer: preliminary results of a multi-center trial. *Ann Surg Oncol* 2004;11(7):690–6. DOI: 10.1245/ASO.2004.09.001
 29. Gallegos-Hernández J.F., Hernández-Hernández D.M., Flores-Díaz R. et al. The number of sentinel nodes identified as prognostic factor in oral epidermoid cancer. *Oral Oncol* 2005;41(9):947–52. DOI: 10.1016/j.oraloncology.2005.05.010
 30. Abdul-Razak M., Chung H., Wong E. et al. Sentinel lymph node biopsy for early oral cancers: Westmead Hospital experience. *ANZ J Surg* 2017;87(1–2):65–9. DOI: 10.1111/ans.13853
 31. Schilling C., Stoeckli S.J., Haerle S.K. et al. Sentinel European Node Trial (SENT): 3-year results of sentinel node biopsy in oral cancer. *Eur J Cancer* 2015;51(18):2777–84. DOI: 10.1016/j.ejca.2015.08.023
 32. D’Cruz A.K., Vaish R., Kapre N. et al. Elective versus therapeutic neck dissection in node-negative oral cancer. *N Engl J Med* 2015;373(6):521–9. DOI: 10.1056/NEJMoa1506007
 33. Den Toom I.J., van Schie A., van Weert S. et al. The added value of SPECT-CT for the identification of sentinel lymph nodes in early stage oral cancer. *Eur Nucl Med Mol Imaging* 2017;44(6):998–1004. DOI: 10.1007/s00259-017-3613-8
 34. Hutchison I.L., Ridout F., Cheung S.M.Y. et al. Nationwide randomised trial evaluating elective neck dissection for early stage oral cancer (SEND study) with meta-analysis and concurrent real-world cohort. *Br J Cancer* 2019;121(10):827–36. DOI: 10.1038/s41416-019-0587-2
 35. Garrel R., Poissonnet G., Moyà Plana A. et al. Equivalence randomized trial to compare treatment on the basis of sentinel node biopsy versus neck node dissection in operable T1–T2N0 oral and oropharyngeal cancer. *J Clin Oncol* 2020;38(34):4010–8. DOI: 10.1200/JCO.20.01661
 36. Saleem M.I., Peng T., Zhu D. et al. Sentinel lymph node biopsy versus elective node dissection in stage cT1–2N0 oral cavity cancer. *Laryngoscope* 2022;132(5):989–98. DOI: 10.1002/lary.29895
 37. Hasegawa Y., Tsukahara K., Yoshimoto S. et al. Neck dissections based on sentinel lymph node navigation versus elective neck dissections in early oral cancers: a randomized, multicenter, and noninferiority trial. *J Clin Oncol* 2021;39(18):2025–36. DOI: 10.1200/JCO.20.03637
 38. Gupta T., Maheshwari G., Kannan S. et al. Should sentinel lymph node biopsy be considered the new standard of care for early-stage clinically node-negative oral squamous cell carcinoma? *J Clin Oncol* 2022;40(15):1706–9. DOI: 10.1200/JCO.21.02781
 39. Gupta T., Maheshwari G., Kannan S. et al. Systematic review and meta-analysis of randomized controlled trials comparing elective neck dissection versus sentinel lymph node biopsy in early-stage clinically node-negative oral and/or oropharyngeal squamous cell carcinoma: evidence-base for practice and implications for research. *Oral Oncol* 2022;124:105642. DOI: 10.1016/j.oraloncology.2021.10564
 40. Ionna F., Pavone E., Aversa C. et al. Sentinel lymph node biopsy (SLNB) for early-stage head and neck squamous-cell carcinoma of the tongue: twenty years of experience at I.N.T. “G. Pascale”. *Cancers (Basel)* 2024;16(6):1153. DOI: 10.3390/cancers16061153
 41. Singh A., Roy S., Tuljapurkar V. et al. Critical review of the current evidence on sentinel node biopsy in oral cancer. *Curr Oncol Rep* 2022;24(6):783–91. DOI: 10.1007/s11912-021-01171-2
 42. NCCN Clinical Practice Guidelines in Oncology (NCCN Guidelines(R)). Cancer of the Oral Cavity. Version 2.2025.
 43. Machiels J.P., René Leemans C., Golusinski W. et al. Squamous cell carcinoma of the oral cavity, larynx, oropharynx and hypopharynx: EHNS–ESMO–ESTRO Clinical Practice Guidelines for diagnosis, treatment and follow-up. *Ann Oncol* 2020;31(11):1462–75. DOI: 10.1016/j.annonc.2020.07.01
 44. SEOM clinical guidelines for the treatment of head and neck cancer. 2020.
 45. Fuereder T. ASCO virtual meeting 2020: highlights head and neck cancer. *Memo* 2021;14:62–5. DOI: 10.1007/s12254-021-00679-4
 46. Koymann S.A., Ismaila N., Crook D. et al. Management of the neck in squamous cell carcinoma of the oral cavity and oropharynx: ASCO clinical practice guideline. *J Clin Oncol* 2019;37(20):1753–74. DOI: 10.1200/JCO.18.01921
 47. Homma A., Ando M., Hanai N. et al. Summary of Japanese clinical practice guidelines for head and neck cancer – 2022 update edited by the Japan society for head and neck cancer. *Auris Nasus Larynx* 2024;51(1):174–88. DOI: 10.1016/j.anl.2023.07.003
 48. Злокачественные новообразования полости рта. Клинические рекомендации Минздрава России. 2024.

- Malignant neoplasms of the oral cavity. Clinical recommendations of the Ministry of Health of Russia. 2024. (In Russ.).
49. Chen Y., Xiao Q., Zou W. et al. Sentinel lymph node biopsy in oral cavity cancer using indocyanine green: A systematic review and meta-analysis. *Clinics (Sao Paulo)* 2021;76:e2573. DOI: 10.6061/clinics/2021/e2573
50. Luini A., Zurrada S., Galimberti V., Paganelli G. Radioguided surgery of occult breast lesions. *Eur J Cancer* 1998;34(1):204–5. DOI: 10.1016/s0959-8049(97)00376-6
51. Tu W., Denizot B. Synthesis of small-sized rhenium sulfide colloidal nanoparticles. *J Colloid Interface Sci* 2007;310(1):167–70. DOI: 10.1016/j.jcis.2007.01.054
52. Mariani G., Moresco L., Viale G. et al. Radioguided sentinel lymph node biopsy in breast cancer surgery. *J Nucl Med* 2001;42(8): 1198–215.
53. Plut E.M., Hinkle G.H., Guo W., Lee R.J. Kit formulation for the preparation of radioactive blue liposomes for sentinel node lymphoscintigraphy. *J Pharm Sci* 2002;91(7):1717–32. DOI: 10.1002/jps.10170
54. Ермаков А.В., Широких И.М., Зикиряходжаев А.Д. Методика непрямого лимфосцинтиграфии с использованием радиофармпрепарата «Технефит-99mTc» для определения путей лимфооттока и биопсии сторожевых лимфатических узлов при хирургическом лечении больных раком молочной железы и меланомой кожи. *Research'n Practical Medicine Journal* 2016; спецвыпуск:72–3. Ermakov A.V., Shirokikh I.M., Zikiryakhodzhaev A.D. The technique of indirect lymphoscintigraphy with radioactive colloid Technetium 99mTc in identifying ways of lymphatic drainage and Sentinel lymph nodes biopsy in surgical treatment of patients with breast cancer and melanoma of the skin. *Research'n Practical Medicine Journal* 2016; Special Issue:72–3. (In Russ.).
55. Doll C., Steffen C., Amthauer H. et al. sentinel lymph node biopsy in early stages of oral squamous cell carcinoma using the receptor-targeted radiotracer ^{99m}Tc-Tilmanocept. *Diagnostics* 2021;11(7):1231. DOI: 10.3390/diagnostics11071231
56. Котов М.А., Раджабова З.А.-Г., Артемьев С.С. и др. Эволюция концепции биопсии сигнального лимфатического узла при раке головы и шеи: от визуализации лимфатических сосудов до сигнальных узлов (обзор литературы). *Практическая онкология* 2018;19(3):299–310. Kotov M.A., Radjabova Z.A.-G., Artemyev S.S. et al. Evolution of the concept of signal lymph node biopsy in head and neck cancer: from visualization of lymph vessels to signal nodes (literature review). *Prakticheskaya onkologiya = Practical Oncology* 2018;19(3):299–310. (In Russ.).

Вклад авторов

С.В. Осокин: разработка концепции и дизайна исследования, сбор и обработка данных, обзор литературы по теме статьи, написание текста статьи;

Ш.И. Мусин: сбор и обработка данных, обзор литературы по теме статьи;

Н.А. Шарафутдинова, К.В. Меньшиков, В.В. Ильин, Т.Р. Баймуратов, М.Р. Шафикова: сбор и обработка данных, редактирование.

Authors' contributions

S.V. Osokin: development of the research concept and design, data collection and processing, literature review on the topic of the article, article writing;

Sh.I. Musin: data collection and processing, literature review on the topic of the article;

N.A. Sharafutdinova, K.V. Menshikov, V.V. Ilyin, T.R. Baymurov, M.R. Shafikova: data collection and processing, editing.

ORCID авторов / ORCID of authors

С.В. Осокин / S.V. Osokin: <https://orcid.org/0000-0003-4639-962X>

Ш.И. Мусин / Sh.I. Musin: <https://orcid.org/0000-0003-1185-977X>

Н.А. Шарафутдинова / N.A. Sharafutdinova: <https://orcid.org/0009-0007-4933-7236>

К.В. Меньшиков / K.V. Menshikov: <https://orcid.org/0000-0003-3734-2779>

В.В. Ильин / V.V. Ilyin: <https://orcid.org/0000-0003-1334-5887>

Т.Р. Баймуратов / T.R. Baymurov: <https://orcid.org/0009-0005-4980-1380>

М.Р. Шафикова / M.R. Shafikova: <https://orcid.org/0009-0009-7516-0870>

Конфликт интересов. Авторы заявляют об отсутствии конфликта интересов.

Conflict of interest. The authors declare that they have no conflict of interest.

Финансирование. Статья подготовлена без спонсорской поддержки

Funding. The article was prepared without sponsorship.

Статья поступила: 08.06.2025. **Принята к публикации:** 02.10.2025. **Опубликована онлайн:** 18.03.2026.

Article submitted: 08.06.2025. **Accepted for publication:** 02.10.2025. **Published online:** 18.03.2026