

DOI: <https://doi.org/10.17650/2222-1468-2025-15-4-74-81>

# Анатомо-функциональная классификация резекций языка с учетом смежных структур полости рта

А.В. Мордовский<sup>1</sup>, А.П. Поляков<sup>1</sup>, А.Д. Каприн<sup>1,2</sup>

<sup>1</sup>Московский научно-исследовательский онкологический институт им. П.А. Герцена – филиал ФГБУ «Национальный медицинский исследовательский центр радиологии» Минздрава России; Россия, 125284 Москва, 2-й Боткинский проезд, 3;

<sup>2</sup>ФГБУ «Национальный медицинский исследовательский центр радиологии» Минздрава России; Россия, 125284 Москва, 2-й Боткинский проезд, 3

**Контакты:** Александр Валентинович Мордовский [alexmord@live.com](mailto:alexmord@live.com)

**Введение.** Рак подвижной части языка является наиболее часто встречающимся злокачественным новообразованием полости рта. Несмотря на широкое использование термина «глоссэктомия», в клинической практике отсутствует единообразный подход к его интерпретации, поскольку существующие классификации резекций языка не всегда отражают фактический объем хирургического вмешательства и вовлечение смежных анатомических структур, что затрудняет стандартизацию описаний и сопоставление клинических данных.

**Цель исследования** – разработать анатомо-функциональную классификацию резекций языка, расширяющую систему М. Ansari и соавт., с учетом вовлечения в патологический процесс смежных структур полости рта и клинически значимых функциональных последствий хирургического вмешательства.

**Материалы и методы.** Проведен аналитический обзор литературы, посвященной хирургическому лечению рака языка и классификациям резекций языка. На основе результатов анатомического и функционального анализов, а также принципов компартмент-хирургии предложена анатомо-функциональная классификация резекций языка, расширяющая систему М. Ansari и соавт. (2019).

**Результаты.** Разработанная классификация имеет расширенную структуру. Римскими цифрами (0–IV) обозначен объем резекции языка, прописными буквами (А–С) – вовлеченные смежные структуры (дно полости рта, боковая стенка ротоглотки, альвеолярный отросток нижней челюсти), строчными буквами (а–с) – локализация дефекта в пределах подвижной части языка при частичных резекциях.

**Заключение.** Предлагаемая анатомо-функциональная классификация резекций языка сочетает анатомическую точность с клинической применимостью. Она учитывает вовлечение смежных структур полости рта в патологический процесс и допускает использование комбинированных подтипов резекций, что особенно актуально при местно-распространенных опухолях. Классификация повышает воспроизводимость описания объема хирургического вмешательства и может служить основой для структурированной оценки ожидаемых функциональных последствий резекции, а также ориентиром при планировании реконструктивного этапа.

**Ключевые слова:** рак языка, классификация глоссэктомии, реконструкция полости рта, злокачественная опухоль головы и шеи, стандартизация хирургии

**Для цитирования:** Мордовский А.В., Поляков А.П., Каприн А.Д. Анатомо-функциональная классификация резекций языка с учетом смежных структур полости рта. Опухоли головы и шеи 2025;15(4):74–81.

DOI: <https://doi.org/10.17650/2222-1468-2025-15-4-74-81>

## An anatomic-functional classification of tongue resections considering adjacent oral structures

A. V. Mordovsky<sup>1</sup>, A. P. Polyakov<sup>1</sup>, A. D. Kaprin<sup>1,2</sup>

<sup>1</sup>P.A. Herten Moscow Oncology Research Institute – branch of the National Medical Research Radiological Centre, Ministry of Health of Russia; 3 2<sup>nd</sup> Botkinsky Proezd, Moscow 125284, Russia;

<sup>2</sup>National Medical Research Radiological Centre, Ministry of Health of Russia; 3 2<sup>nd</sup> Botkinsky Proezd, Moscow 125284, Russia

**Contacts:** Alexander Valentinovich Mordovsky [alexmord@live.com](mailto:alexmord@live.com)

**Introduction.** Oral tongue cancer is the most common malignant neoplasm of the oral cavity. Despite the widespread use of the term “glossectomy”, there is no uniform approach to its interpretation in clinical practice, as existing classifications of tongue resections do not always reflect the actual extent of surgical intervention and the involvement of adjacent structures, which complicates standardization of surgical descriptions and comparability of clinical data.

**Aim.** To develop an anatomic – functional classification of tongue resections expanding the system proposed by M. Ansarin et al., taking into account the involvement of adjacent oral structures and clinically significant functional consequences of surgical intervention.

**Materials and methods.** An analytical review of domestic and international literature devoted to the surgical treatment of tongue cancer and existing classifications of tongue resections was performed. Based on anatomical and functional analysis, as well as the principles of compartment surgery, an anatomic – functional classification of tongue resections expanding the system proposed by M. Ansarin et al. (2019) was developed.

**Results.** The proposed classification has an extended hierarchical structure. Roman numerals (0–IV) indicate the extent of tongue resection, capital letters (A–C) denote the involvement of adjacent structures (floor of the mouth, lateral oropharyngeal wall, mandibular alveolar ridge), and lowercase letters (a–c) specify the localization of the defect within the mobile tongue in cases of partial resections.

**Conclusion.** The proposed anatomic – functional classification of tongue resections combines anatomical precision with clinical applicability. It accounts for the involvement of adjacent oral structures and allows the use of combined resection subtypes, which is particularly relevant in locally advanced tumors. The classification improves the reproducibility of describing the extent of surgical intervention and may serve as a basis for structured assessment of expected functional consequences of resection, as well as a reference for planning the reconstructive stage of treatment.

**Keywords:** tongue cancer, glossectomy classification, oral cavity reconstruction, head and neck malignant tumor, surgical standardization

**For citation:** Mordovsky A.V., Polyakov A.P., Kaprin A.D. An anatomic-functional classification of tongue resections considering adjacent oral structures. *Opukholi golovy i shei = Head and Neck Tumors* 2025;15(4):74–81. (In Russ.). DOI: <https://doi.org/10.17650/2222-1468-2025-15-4-74-81>

## Введение

Рак полости рта является наиболее распространенным злокачественным новообразованием головы и шеи, при этом чаще всего поражается подвижная часть языка [1, 2]. Хирургическое лечение в виде различных видов резекций языка остается «золотым стандартом», в то время как лучевая/химиолучевая терапия используются преимущественно в адьювантном режиме или как основной метод при отказе от операции [3, 4].

Анатомическая сложность и функциональная значимость языка, участвующего в речи, глотании и дыхании, ставят перед хирургами двойную задачу: обеспечить радикальность вмешательства и одновременно сохранить максимально возможный уровень функционирования.

Термин «глоссэктомия» (от греч. *glossa* – язык и *ectome* – удаление), вошедший в медицинскую практику в первой половине XX в., объединяет широкий спектр хирургических вмешательств: от ограниченной резекции до полного удаления органа. В отечественной и международной онкохирургии выделяют следующие виды глоссэктомии: частичную гемиглоссэктомию (удаление <40 % объема языка), гемиглоссэктомию (удаление 40–60 % объема языка), субтотальную (удаление 60–80 % объема языка) и тотальную (удаление 80–100 % объема языка) глоссэктомию [5]. Однако опухолевый процесс нередко распространяется за пределы подвижной части языка, и резекция включает смежные структуры,

такие как дно полости рта, основание языка, боковая стенка ротоглотки и альвеолярный отросток нижней челюсти. Это существенно усложняет как классификацию дефектов, так и подходы к их реконструкции.

Использование обобщенных понятий, таких как «частичная глоссэктомия», «гемиглоссэктомия», «субтотальная глоссэктомия» и «тотальная глоссэктомия», нередко применяются без точного анатомического обоснования, поэтому разные хирурги могут подразумевать под ними различные объемы вмешательства. По мнению L. Calabrese и соавт., такая неопределенность приводит к путанице и затрудняет сравнение результатов лечения, проведенного в разных медицинских центрах [6].

Некоторые авторы предлагают классификации, описывающие резекции смежных структур – как мягкотканых (дно полости рта, боковая стенка ротоглотки), так и костных (тело нижней челюсти) [7, 8]. Однако и в этих системах часто отсутствует корреляция используемого термина с фактическим объемом операции. Например, при употреблении терминов «субтотальная глоссэктомия» и «гемиглоссэктомия» редко уточняется, какие части языка удалены, а какие – сохранены. Это существенно ограничивает воспроизводимость результатов и усложняет обучение хирургов [9].

Одной из наиболее признанных современных классификаций резекций языка является система, предложенная M. Ansarin и соавт. [9]. Она основана

на четком анатомическом принципе и включает 5 основных типов глоссэктомии (с подразделением III и IV типов на подтипы), что позволило унифицировать терминологию и облегчить сравнение данных различных клинических центров. Несмотря на значительный вклад в стандартизацию, данная классификация имеет ограничения, среди которых – вариабельность использования терминов в разных медицинских центрах, особенно при разграничении субтотальной и почти тотальной глоссэктомий. Кроме того, она не учитывает вовлечение смежных анатомических структур (основания языка, дна полости рта, боковой стенки ротоглотки, альвеолярного отростка нижней челюсти), которые нередко удаляются единым блоком и определяют как сложность реконструкции, так и прогноз качества жизни пациента.

В отечественной онкологической практике использование унифицированной классификации резекций языка особенно актуально. В российских клиниках применяют разные подходы к описанию объемов резекции языка, что затрудняет сопоставимость данных и усложняет накопление клинического опыта. Внедрение такой системы поможет стандартизировать хирургические протоколы, обучить молодых специалистов и улучшить коммуникацию между онкохирургами, реконструктивными хирургами и реабилитологами.

**Цель исследования** – разработать анатомо-функциональную классификацию резекций языка, расширяющую систему M. Ansarin и соавт., с учетом вовлечения в патологический процесс смежных структур и функциональных последствий, а также проанализировать подходы к стандартизации терминологии в отечественной онкологической практике.

### Материалы и методы

Исследование имело методологический характер. В качестве материала использованы опубликованные отечественные и зарубежные научные работы, посвященные хирургическому лечению рака подвижной части языка и классификациям резекций языка. Поиск литературы осуществлялся в базах данных PubMed, Scopus, Web of Science и eLibrary. Анализ данных проводился с целью выявления воспроизводимых анатомических критериев, применимых для унифицированного описания объема резекций языка.

Методология исследования предполагала последовательный анатомо-функциональный анализ резекций языка. На 1-м этапе систематизированы описания хирургических вмешательств, представленных в литературе, с выделением ключевых анатомических параметров резекции. К таким параметрам отнесены объем резецированной ткани подвижной части языка, вовлечение мышечных компартментов и распространение резекции на смежные анатомические структуры полости рта.

На 2-м этапе проведена группировка резекций языка на основании указанных параметров с формированием иерархической классификационной структуры. Объем резекции языка принят в качестве базового критерия и обозначен римскими цифрами (0–IV). Вовлечение смежных анатомических структур (дна полости рта, боковой стенки ротоглотки, альвеолярного отростка нижней челюсти) отражено с использованием буквенных индексов (A–C). Для уточнения локализации дефекта в пределах подвижной части языка при частичных резекциях применены строчные буквенные обозначения (a–c).

На заключительном этапе полученная классификационная модель сопоставлена с существующими системами, прежде всего с классификацией M. Ansarin и соавт., что позволило уточнить области ее расширения и обоснованно включить в нее комбинированные подтипы резекций.

### Результаты

В результате проведенного анализа разработана классификация резекций языка с иерархической многоуровневой структурой. В ее основе лежит последовательный учет объема резекции языка, вовлечения смежных анатомических структур полости рта и локализации дефекта в пределах подвижной части языка при частичных резекциях.

**Мукозэктомия (0 тип).** В классификации M. Ansarin и соавт. выделяется 0 тип – мукозэктомия, представляющая собой ограниченную резекцию слизистой оболочки языка без вовлечения подлежащих мышц (рис. 1) [9]. Такое хирургическое вмешательство выполняется при предраковых заболеваниях слизистой оболочки (лейкоплакии, эритроплакии, дисплазии) или при начальных формах рака языка (карциноме *in situ*, Tis), когда поражение локализовано в пределах слизистой оболочки.

При мукозэктомии функциональные нарушения минимальны и, как правило, полностью компенсируются. В предлагаемой модификации классификации данный тип сохраняется без изменений.

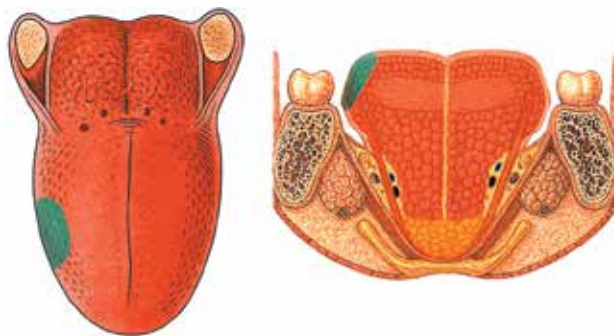


Рис. 1. Мукозэктомия (0 тип)

Fig. 1. Mucosectomy (type 0)

**Частичная глоссэктомия (I тип).** Это резекция 1/4 подвижной части языка (до 40 % объема языка) без вовлечения смежных структур. Частичная глоссэктомия подразделяется на 3 подтипа в зависимости от локализации удаленного сегмента:

- Ia – резекция кончика языка (передней трети);
- Ib – резекция боковой поверхности средней трети тела языка;
- Ic – резекция задней трети тела языка, прилегающей к основанию (рис. 2).

Каждый из подтипов резекций имеет различное клиническое значение. Так, резекция передней трети языка (Ia подтип) в большей степени влияет на функцию речи, но относительно щадяще сказывается на акте глотания. Удаление средней трети (Ib подтип) в равной степени приводит к нарушению как речевой функции, так и функции формирования пищевого комка. Резекция задней трети (Ic подтип), несмотря на сохранение видимой подвижности языка, оказывает наибольшее негативное влияние на процесс глотания.

**Гемиглоссэктомия (II тип).** Этот тип резекции предполагает удаление 50 % подвижной части языка (40–60 % объема языка) без вовлечения контралатеральной стороны и основания языка. В зависимости от вовлечения смежных структур глоссэктомия подразделяется на 3 подтипа:

- П0 – резекция 50 % объема языка до средней линии, без удаления мышц дна полости рта и основания языка;
- ПА – резекция 50 % объема языка до средней линии с мышцами дна полости рта на стороне поражения (компаратмент-хирургия). Выполняется при распространенном опухолевом процессе с высоким риском распространения опухоли вглубь. Операция более радикальна, что улучшает онкологический контроль, однако сопровождается большими функциональными потерями;
- ПВ – резекция 50 % объема языка до средней линии с частью ротоглотки (основания языка и/или боковой стенки ротоглотки). Выполняется при ло-

кализации опухолевого процесса в области задней трети языка или в случае распространения опухоли на корень языка и/или боковую стенку ротоглотки, тем самым формируется комбинированный дефект, требующий индивидуальных реконструктивных принципов. У пациентов нередко возникают выраженные нарушения акта глотания и наблюдается снижение качества жизни (рис. 3).

Каждый из подтипов резекций характеризуется различным влиянием на функции речи и глотания. При классической гемиглоссэктомии (П0 подтип) пациенты могут адаптироваться за счет сохранения 50 % объема языка, тогда как при ПА подтипе и особенно ПВ подтипе нарушается не только артикуляция, но и формирование пищевого комка, что существенно затрудняет процесс глотания.

**Субтотальная глоссэктомия (III тип).** Субтотальная резекция языка предполагает удаление 60–80 % объема языка, как правило, с переходом на контралатеральную сторону. В ряде случаев операция может включать удаление части основания языка, однако небольшой сегмент его подвижной части или корня сохраняется, как и шилоязычная и подъязычно-язычная мышцы с контралатеральной стороны, что отличает субтотальную глоссэктомию от тотальной глоссэктомии.

В зависимости от вовлечения смежных структур выделяют следующие подтипы субтотальной глоссэктомии:

- ПП0 – резекция большей части подвижного языка с сохранением части корня языка без удаления смежных структур;
- ППА – резекция большей части подвижного языка с резекцией мышц дна полости рта на стороне поражения (компаратмент-хирургия). Выполняется при распространении опухоли вглубь, требует одномоментного удаления группы мышц дна полости рта, что увеличивает радикальность, но значительно ухудшает функциональные исходы;
- ППВ – резекция большей части подвижного языка с удалением боковой стенки ротоглотки. Выполняется

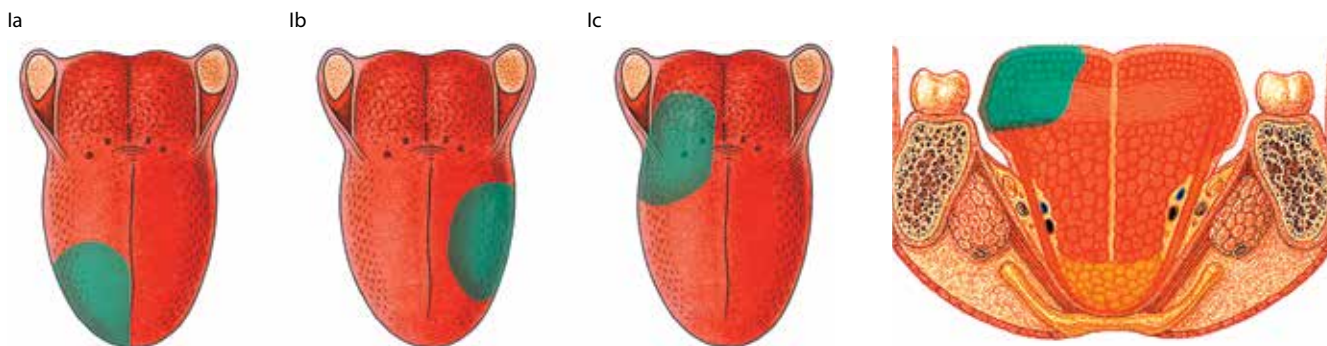


Рис. 2. Частичная резекция языка (I тип)

Fig. 2. Partial resection of the tongue (type I)

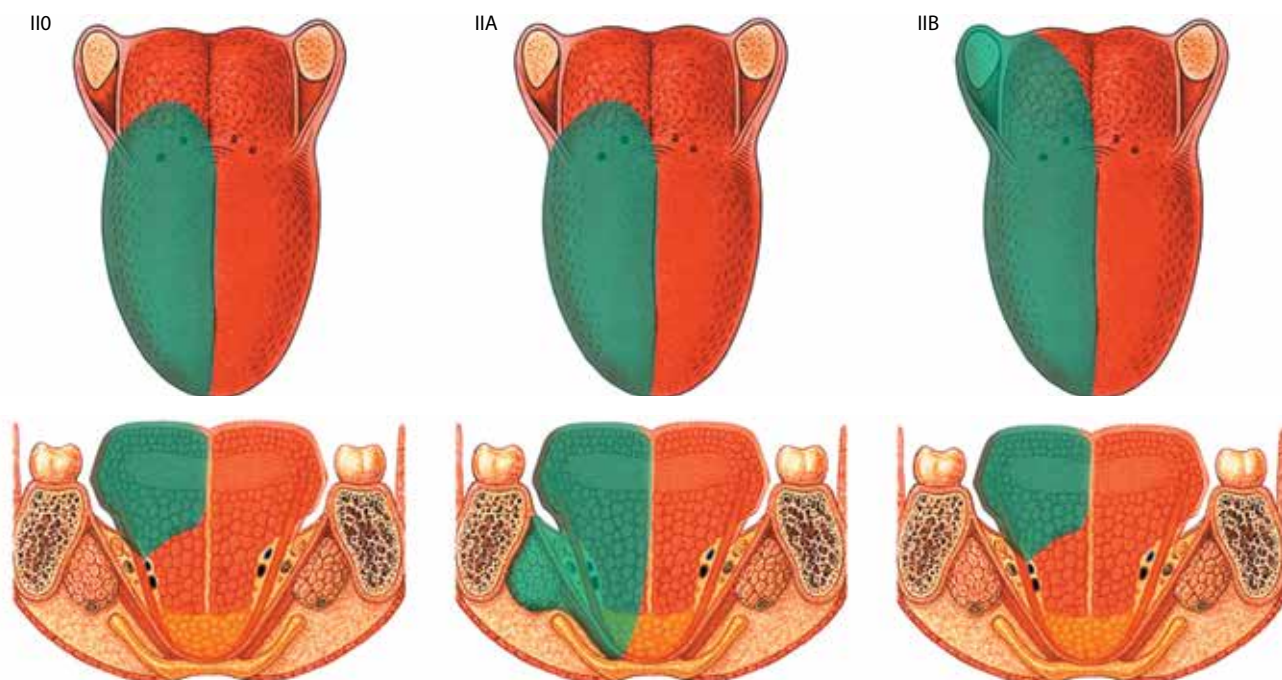


Рис. 3. Гемиглоссектомия (II тип)

Fig. 3. Hemiglossectomy (type II)

при местно-распространенном опухолевом процессе с переходом опухоли на слизистую оболочку боковой стенки ротоглотки или при близком расположении новообразования к этой области. При использовании этого подтипа резекции наблюдается высокий риск развития тяжелых нарушений глотания, что требует применения сложных реконструктивных методик;

- ПС – резекция большей части подвижного языка с сохранением части корня языка и удалением альвеолярного отростка нижней челюсти. Проводится при распространении опухоли на слизистую оболочку и кость альвеолярного отростка нижней челюсти. Формируется комбинированный мягкотканно-костный дефект, что значительно усложняет выбор реконструктивной методики и увеличивает продолжительность реабилитации (рис. 4).

Субтотальная глоссектомия имеет значимые клинические последствия: даже при сохранении части языка (III тип) отмечаются серьезные нарушения артикуляции и формирования пищевого комка. При IIА–С подтипах резекций языка функциональные потери значительно возрастают и напрямую зависят от объема удаленных смежных структур.

**Тотальная глоссектомия (IV тип).** Этот тип резекции языка предполагает удаление 80–100 % объема языка, включая его подвижную часть и основание. В настоящее время операция всегда выполняется по принципам компартмент-хирургии с обязательной резекцией дна полости рта, что обеспечивает радикальность хирургического

вмешательства и контроль за распространением опухоли.

В зависимости от вовлечения дополнительных смежных структур выделяют несколько подтипов тотальной глоссектомии:

- IVA – тотальное удаление языка с резекцией мышц дна полости рта (компаратмент-хирургия). Это стандартный вариант операции, сопровождающийся тяжелыми функциональными нарушениями и требующий комплексной реконструкции;
- IVB – тотальное удаление языка с резекцией мышц дна полости рта и боковой стенки ротоглотки. Дефект существенно нарушает процесс глотания и нередко требует постоянной гастростомы;
- IVC – тотальное удаление языка с резекцией мышц дна полости рта и альвеолярного отростка нижней челюсти. Предполагает удаление языка, мышц дна полости рта и плоскостную резекцию альвеолярного отростка нижней челюсти с оставлением целостности тела нижней челюсти, что делает необходимым применение комбинированного подхода к реконструкции (рис. 5).

Функциональные последствия тотальной глоссектомии крайне тяжелые, качество жизни пациентов определяется объемом сопутствующей резекции и возможностями реконструкции.

### Обсуждение

Классификация резекций языка является важным инструментом стандартизации хирургического

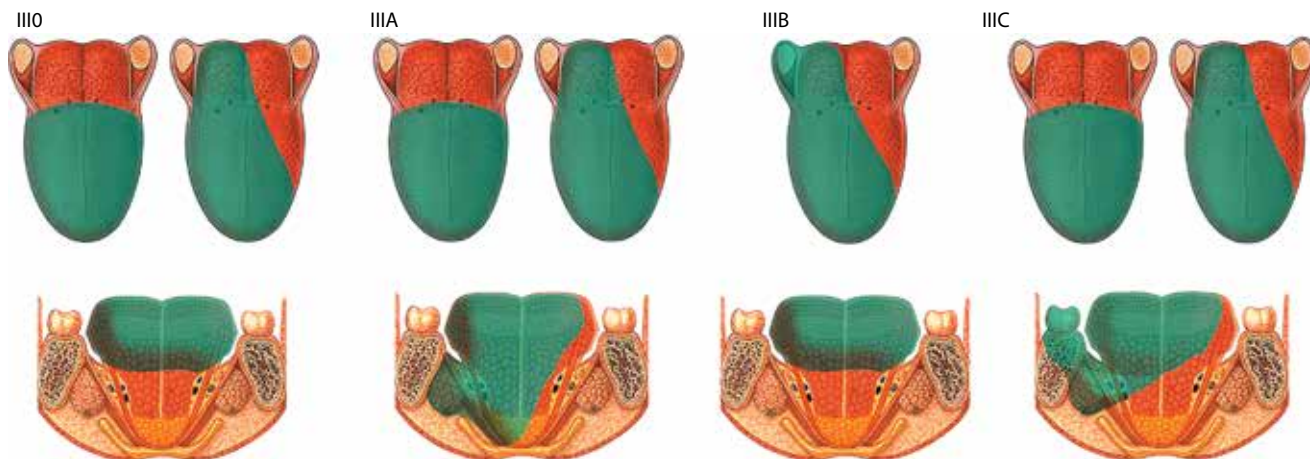


Рис. 4. Субтотальная резекция языка (III тип)

Fig. 4. Subtotal resection of the tongue (type III)

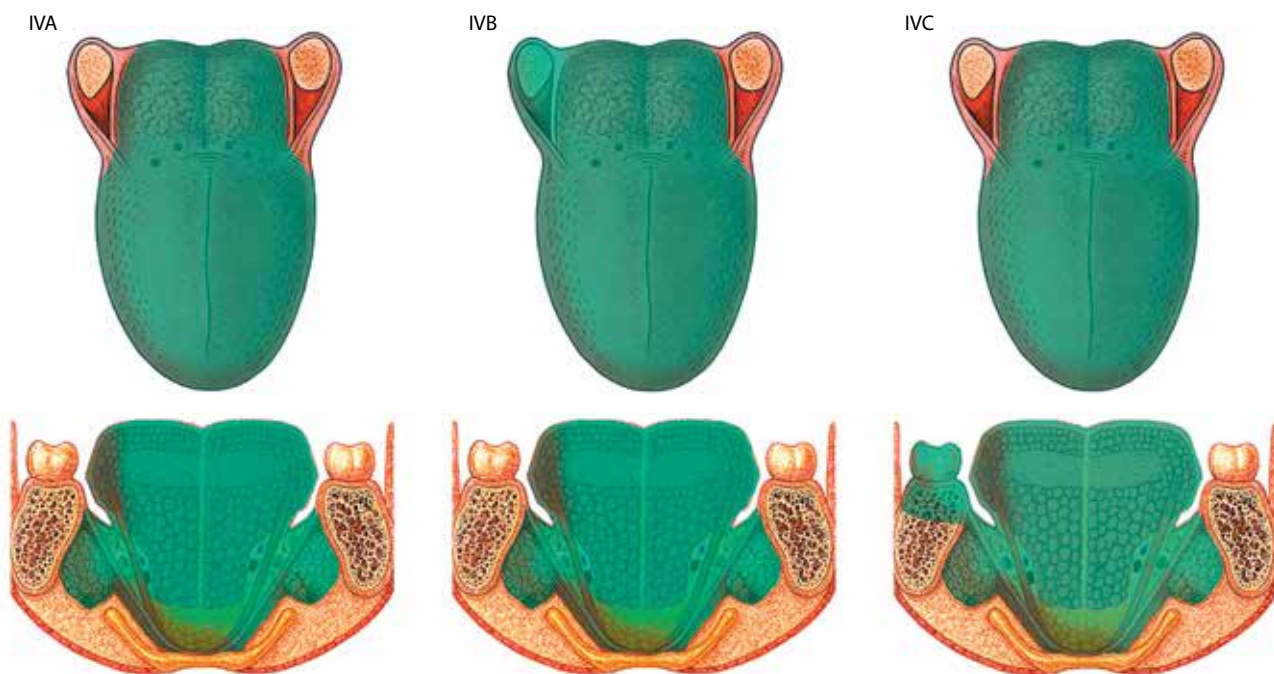


Рис. 5. Тотальная глоссектомия (IV тип)

Fig. 5. Total glossectomy (type IV)

лечения, реабилитации и планирования реконструктивного этапа [10]. Даже при частичной резекции языка объем и локализация дефекта определяют как технические особенности операции, так и потенциальные функциональные последствия. Использование обобщенных терминов, таких как «частичная глоссектомия» или «тотальная глоссектомия», не отражает реальный объем хирургического вмешательства и анатомические особенности резекции. В частности, термин «гемиглоссектомия» объединяет ряд вмешательств, существенно различающихся по объему и клиническим последствиям, что подчеркивает необходимость их детальной стратификации.

Субтотальная и тотальная глоссектомии относятся к наиболее травматичным видам хирургических вмешательств и сопровождаются выраженными нарушениями всех ключевых функций — речи, глотания и питания. В этих случаях восстановление возможно лишь с помощью комплексной реконструкции. При местнораспространенном опухолевом процессе хирургическое вмешательство часто выходит за рамки «чистых» подтипов, что ограничивает применимость ранее предложенных классификаций. Предлагаемая классификация резекций языка, расширяющая систему М. Ansarin и соавт. [9], выходит за рамки лишь анатомической стратификации и учитывает также вовлечение в патологический

процесс смежных анатомических структур (дна полости рта, боковой стенки ротоглотки, альвеолярного отростка нижней челюсти). На практике нередко выполняют комбинированные резекции (например, глоссэктомию IIIA + IIIB или IVA + IVC подтипов), предполагающие одномоментное удаление мышц дна полости рта, боковой стенки ротоглотки и/или альвеолярного отростка нижней челюсти. Расширение разработанных ранее классификаций резекций [6, 7, 11] путем включения в них подтипов таких вмешательств позволяет точнее фиксировать фактический объем вмешательства и повышает сопоставимость данных разных клинических центров.

Результаты ряда исследований подтверждают целесообразность разработки анатомически ориентированного подхода к классификации резекций языка. Так, L. Gazzini и соавт. показали, что сохранение шилоязычной и подъязычно-язычной мышц с контралатеральной стороны при субтотальной глоссэктомии ассоциируется с лучшими показателями функции глотания (показатель по шкале дисфагии Андерсона (MD Anderson Dysphagia Inventory, MDADI) >60 баллов через 6 мес после операции) [12]. В предлагаемой классификации данный принцип отражен возможностью сохранения указанных мышц при III0 и IIIС подтипах резекции, а также с контралатеральной стороны при IIIA и IIIB подтипах. Кроме того, I.N. Cuéllar и соавт. показали, что глубина инвазии опухоли коррелирует не только с риском регионарного метастазирования и показателями выживаемости, но и с выбором объема резекции. При глубине инвазии >10 мм возрастает вероятность вовлечения в патологический процесс мышечных компартментов, что может потребовать более радикальных хирургических вмешательств [13]. Однако подобные системы оценки ограничиваются характеристикой первичной опухоли и не учитывают вовлечение в патологический процесс смежных структур, тогда как предлагаемая нами классификация позволяет принимать во внимание показатели глубины инвазии опухоли, что дает возможность провести более полные анатомический и функциональный анализы, особенно при опухолях T3–4 стадии.

С практической точки зрения использование разработанной нами классификации резекций языка способствует унификации терминологии и стандартизации описания объема хирургического вмешательства. Она является инструментом для структурированной оценки ожидаемых функциональных последствий резекции, что, на наш взгляд, может быть подтверждено с помощью использования валидированных инструментов оценки качества жизни, таких как MDADI, индекс речевого нарушения (Speech Handicap Index, SHI), опросник для скрининга нарушений глотания (Eating Assessment Tool-10, EAT-10) и специфический опросник для больных опухолями головы и шеи Европейской

организации по исследованию и лечению рака (EORTC quality of life questionnaire, head and neck cancer-specific module, EORTC QLQ-H&N35). Важно учитывать, что даже при выполнении реконструкции после тотальной глоссэктомии у 50–70 % пациентов в первый год после операции есть необходимость в энтеральном питании (через назогастральный зонд или гастростому), что свидетельствует о тяжести функциональных последствий радикальных вмешательств [14, 15].

Следует отметить, что функциональные исходы зависят не только от объема резекции, но и от качества реконструкции, опыта специалистов центра и своевременного начала реабилитации [16, 17]. В этом контексте в настоящее время в качестве оптимального метода устранения обширных дефектов языка рассматривается использование свободных реваскуляризованных лоскутов. Разработанная нами классификация может применяться при обсуждении реконструктивных подходов. Стандартизированное описание дефектов также способствует более эффективному взаимодействию членов мультидисциплинарной команды: онкологов, хирургов, радиологов, химиотерапевтов, логопедов и специалистов по нутритивной поддержке.

Несмотря на очевидные преимущества, предложенная классификация резекций языка остается концептуальной моделью и требует дальнейшей клинической апробации. Для валидации этой системы необходимы многоцентровые проспективные исследования, включающие оценку воспроизводимости ее применения разными специалистами, а также анализ онкологических и функциональных результатов лечения в зависимости от выделенных подтипов резекций, в том числе показателей качества жизни пациентов. Дополнительным направлением дальнейших исследований является анализ взаимосвязи подтипов резекций языка с глубиной инвазии опухоли, что позволит уточнить их клиническое значение.

### Заключение

Предлагаемая анатомо-функциональная классификация резекции языка после онкохирургических вмешательств сочетает анатомическую точность с клинической применимостью. Она учитывает вовлечение в патологический процесс смежных анатомических структур и допускает использование комбинированных подтипов резекций, что особенно актуально при местно-распространенных опухолях и обеспечивает единообразие описания объема хирургического вмешательства. Разработанная нами классификация может служить инструментом для структурированной оценки ожидаемых функциональных последствий резекции, обсуждения реконструктивных подходов и взаимодействия мультидисциплинарной команды. Перспективы использования данной классификации связаны с ее клинической апробацией и валидацией в многоцентровых исследованиях.

## ЛИТЕРАТУРА / REFERENCES

1. Warnakulasuriya S. Global epidemiology of oral and oropharyngeal cancer. *Oral Oncol* 2009;45(4–5):309–16. DOI: 10.1016/j.oraloncology.2008.06.002
2. Shield K.D., Ferlay J., Jemal A. et al. The global incidence of lip, oral cavity, and pharyngeal cancers by subsite in 2012. *CA Cancer J Clin* 2017;67(1):51–64. DOI: 10.3322/caac.21384
3. Kröplin J., Reppenhagen J.C. Best practices and future challenges in the treatment of oral cancer. *Innov Surg Sci* 2024;8(4):215–20. DOI: 10.1515/iss-2023-0031
4. Pignon J.P., Bourhis J., Domenge C., Designé L. Chemotherapy added to locoregional treatment for head and neck squamous-cell carcinoma: three meta-analyses of updated individual data. MACH-NC Collaborative Group. Meta-analysis of chemotherapy on head and neck cancer. *Lancet* 2000;355(9208):949–55.
5. Bigcas J.L.M., Okuyemi O.T. Glossectomy. In: *StatPearls* [Internet]. Treasure Island (FL): StatPearls Publishing, 2025.
6. Calabrese L., Bruschini R., Giugliano G. et al. Compartmental surgery in tongue tumors: description of a new surgical technique. *Acta Otorhinolaryngol Ital* 2009;29(5):259–64.
7. Liu W.W., Zhang C.Y., Li J.Y. et al. A novel classification system for the evaluation and reconstruction of oral defects following oncological surgery. *Oncol Lett* 2017;14(6):7049–54. DOI: 10.3892/ol.2017.7139
8. Bhattacharya S., Thankappan K., Sukumaran S.V. et al. Volume and location of the defect as predictors of speech outcome after glossectomy: correlation with a classification. *Int J Oral Maxillofac Surg* 2021;50(12):1533–9. DOI: 10.1016/j.ijom.2021.02.026
9. Dzioba A., Aalto D., Papadopoulos-Nydam G. et al. Functional and quality of life outcomes after partial glossectomy: a multi-institutional longitudinal study of the head and neck research network. *J Otolaryngol Head Neck Surg* 2017;46(1):56. DOI: 10.1186/s40463-017-0234-y
10. Ansarin M., Bruschini R., Navach V. et al. Classification of GLOSSECTOMIES: Proposal for tongue cancer resections. *Head Neck* 2019;41(3):821–7. DOI: 10.1002/hed.25466
11. De Berardinis R., Tagliabue M., Belloni P. et al. Tongue cancer treatment and oncological outcomes: The role of glossectomy classification. *Surg Oncol* 2022;42:101751. DOI: 10.1016/j.suronc.2022.101751
12. Gazzini L., Caselli A., Dallari V. et al. Subtotal glossectomy with conservation of the hyo-styloglossus unit (HSU): a new pivotal concept for preserving tongue function in extended glossectomy. *Front Surg* 2024;11:1395936. DOI: 10.3389/fsurg.2024.1395936
13. Navarro Cuéllar I., Espías Alonso S., Alijo Serrano F. et al. Depth of invasion: influence of the latest TNM classification on the prognosis of clinical early stages of oral tongue squamous cell carcinoma and its association with other histological risk factors. *Cancers (Basel)* 2023;15(19):4882. DOI: 10.3390/cancers15194882
14. Keski-Säntti H., Bäck L., Lassus P. et al. Total or subtotal glossectomy with laryngeal preservation: a national study of 29 patients. *Eur Arch Otorhinolaryngol* 2018;275(1):191–7. DOI: 10.1007/s00405-017-4789-z
15. Weyh A.M., Mosquera C., Nedrud S. et al. Functional outcomes and survival after total glossectomy with laryngectomy: a systematic review. *Int J Oral Maxillofac Surg* 2025;54(2):103–8. DOI: 10.1016/j.ijom.2024.07.005
16. Jimenez J.E., Nilsen M.L., Gooding W.E. et al. Surgical factors associated with patient-reported quality of life outcomes after free flap reconstruction of the oral cavity. *Oral Oncol* 2021;123:105574. DOI: 10.1016/j.oraloncology.2021.105574
17. Araki J., Mori K., Yasunaga Y. et al. functional outcomes after subtotal/total glossectomy with microsurgical reconstruction: a multicenter prospective observational study in Japan. *Ann Surg Oncol* 2025;32(12):9198–213. DOI: 10.1245/s10434-025-17762-3

**Вклад авторов**

А.В. Мордовский: анализ и обработка полученных данных, разработка классификации, обзор литературы по теме статьи, написание текста статьи;

А.П. Поляков, А.Д. Каприн: интерпретация данных, научное редактирование.

**Authors' contributions**

A.V. Mordovsky: analysis and processing of the data obtained, development of classification, review of the literature on the topic of the article, writing the text of the article;

A.P. Polyakov, A.D. Kaprin: data interpretation, scientific editing.

**ORCID авторов / ORCID of authors**

А.В. Мордовский / A.V. Mordovsky: <https://orcid.org/0000-0002-8500-8620>

А.П. Поляков / A.P. Polyakov: <https://orcid.org/0000-0003-2095-5931>

А.Д. Каприн / A.D. Kaprin: <https://orcid.org/0000-0001-8784-8415>

**Конфликт интересов.** Авторы заявляют об отсутствии возможных конфликтов интересов.

**Conflict of interest.** The authors declare that there are no possible conflicts of interest.

**Финансирование.** Статья подготовлена без спонсорской поддержки.

**Funding.** The article was prepared without sponsorship.

**Статья поступила:** 08.10.2025. **Принята к публикации:** 12.12.2025. **Опубликована онлайн:** 18.03.2026.

**Article submitted:** 08.10.2025. **Accepted for publication:** 12.12.2025. **Published online:** 18.03.2026.