DOI: https://doi.org/10.17650/2222-1468-2025-15-3-124-130

CC BY 4.0

Возможности персонализированного подхода в лечении распространенного рецидивирующего рака носоглотки

А.М. Мудунов[1, 2], А.М. Хабазова[3], М.Б. Пак[3], С.В. Берелавичус[3], Х. Чэнь[4]

[1]Клинический госпиталь «Лапино» группы компаний «Мать и дитя»; Россия, 143081 Московская обл., д. Лапино, 1-е Успенское шоссе, 111;
[2]ФГАОУ ВО Первый Московский государственный медицинский университет им. И.М. Сеченова Минздрава России (Сеченовский Университет); Россия, 119991 Москва, ул. Трубецкая, 8, стр. 2;
[3]Многопрофильный медицинский центр Банка России; Россия, 116152 Москва, Севастопольский пр-кт, 66;
[4]Пекинская больница Чао-Ян, Столичный медицинский университет; КНР, 100006 Пекин, район Чаоян, South Gongren Gymnasium Road, 8

Контакты: Максим Бокманович Пак *mbpak@yandex.ru*

Рак носоглотки (назофарингеальная карцинома) – злокачественная опухоль, развивающаяся из неороговевающего эпителия носоглотки. В 2022 г. в мире зафиксировано более 530 тыс. новых случаев данной патологии. В РФ рак носоглотки составляет 0,3 % всех злокачественных новообразований и до 2 % всех злокачественных опухолей головы и шеи. Пятилетняя общая выживаемость при заболевании I стадии составляет 90 %, IV – 40 %. Более чем у 40 % пациентов рак носоглотки диагностируют на IV стадии.
В статье представлен клинический случай успешного лечения пациентки с распространенным рецидивирующим раком носоглотки.

Ключевые слова: рак носоглотки, назофарингеальная карцинома, комплексное геномное профилирование, расширенное молекулярно-генетическое исследование, *AKT1*, молекулярная диагностика рака носоглотки, таргетная терапия

Для цитирования: Мудунов А.М., Хабазова А.М., Пак М.Б. и др. Возможности персонализированного подхода в лечении распространенного рецидивирующего рака носоглотки. Опухоли головы и шеи 2025;15(3):124–30. DOI: https://doi.org/10.17650/2222-1468-2025-15-3-124-130

mTOR inhibitor as off-label option in treatment of progressive refractory nasopharyngeal carcinoma

A.M. Mudunov[1, 2], A.M. Khabazova[3], M.B. Pak[3], S.V. Berelavichus[3], H. Chen[4]

[1]Clinical Hospital "Lapino" of the "Mother and Child" Group of companies; 111 1st Uspenskoe Shosse, Lapino, Moscow Region 143081, Russia;
[2]Sechenov University, Ministry of Health of Russia; Bld. 2, 8 Trubetskaya St., Moscow 119991, Russia;
[3]Specialized Medical Center of the Bank of Russia; 66 Sevastopolsky Prospekt, Moscow 116152, Russia;
[4]Beijing Chao-Yang hospital, Capital Medical University; 8 South Gongren Gymnasium Road, Chaoyang District, Beijing 100006, China

Contacts: Maxim Bokmanovich Pak *mbpak@yandex.ru*

Nasopharyngeal carcinoma (NPC) is a malignant tumor developing from the non-keratinizing epithelium of the nasopharynx. In 2022, more that 530,000 new NPC cases were registered worldwide. The rate of NPC in the Russian Federation reaches 0.3 % among all malignancies and up to 2 % of head and neck cancers. The 5-year overall survival rate varies from 90 % in patients with stage I NPC to 40 % in those with stage IV NPC. Over 40 % of newly diagnosed NPC patients already have stage IV disease.
In this article, we report a case of successful treatment of a patient with locally advanced recurrent nasopharyngeal carcinoma.

Keywords: nasopharyngeal cancer, nasopharyngeal carcinoma, comprehensive genomic profiling, extensive molecular testing, *AKT1*, molecular diagnostics of nasopharyngeal cancer, targeted therapy

For citation: Mudunov A.M., Khabazova A.M., Pak M.B. et al. mTOR inhibitor as off-label option in treatment of progressive refractory nasopharyngeal carcinoma. Opukholi golovy i shei = Head and Neck Tumors 2025; 15(3):124–30. (In Russ.). DOI: https://doi.org/10.17650/2222-1468-2025-15-3-124-130

Введение

Рак носоглотки (РН) (назофарингеальная карцинома) – злокачественная опухоль, развивающаяся из неороговевающего эпителия носоглотки. В 2022 г. в мире зафиксировано более 530 тыс. новых случаев данной патологии. В РФ РН составляет 0,3 % всех злокачественных новообразований и до 2 % всех злокачественных опухолей головы и шеи. У мужчин 15–25 и 40–60 лет данная патология встречается в 3 раза чаще, чем у женщин, особенно это касается стран Юго-Восточной Азии [1]. Пятилетняя общая выживаемость при заболевании I стадии составляет 90 %, IV – 40 %.

В большинстве случаев начальные проявления назофарингеальной карциномы скрываются под маской острых респираторных вирусных инфекций и ринофарингитов, в связи с чем более 40 % пациентов обращаются к врачу на IV стадии заболевания [2].

В 80 % случаев злокачественные опухоли носоглотки ассоциированы с вирусом Эпштейна–Барр (ВЭБ) [3]. Также известно, что ВЭБ способствует повышению иммуногенности, в связи с чем отличительными особенностями назофарингеальной карциномы являются высокая инфильтрация опухолевых клеток Т-лимфоцитами и гиперэкспрессия лиганда программируемой клеточной гибели 1 (PD-L1) (более 90 % случаев в эндемичных районах) [4].

К основным методам диагностики РН относят прямую и непрямую назофарингоскопию. Для точного понимания местной распространенности опухоли обязательно проводят компьютерную томографию (КТ) и магнитно-резонансную томографию (МРТ). При подозрении на диссеминацию опухолевого процесса, а также при местно-распространенном процессе (III–IV стадии) стандартом является выполнение позитронно-эмиссионной томографии, совмещенной с КТ (ПЭТ/КТ), с ^{18}F-фтордезоксиглюкозой.

В соответствии с современными клиническими рекомендациями Американского общества клинической онкологии (American Society of Clinical Oncology, ASCO) и Европейского общества медицинской онкологии (European Society for Medical Oncology, ESMO), а также практическими рекомендациями Российского общества клинической онкологии (RUSSCO) пациентам с местно-распространенным РН T1N1–3 , T2–4$N_{любая}$ стадий рекомендуется химиолучевая терапия (ХЛТ) в конкурентном режиме с последующей адъювантной химиотерапией (ХТ) или индукционная ХТ с последующей конкурентной ХЛТ с целью повышения выживаемости [5–7].

Несмотря на современные подходы к проведению ХЛТ, частота возникновения локальных и локорегионарных рецидивов, по данным литературы, варьирует от 7,2 до 20 %. Чаще всего развиваются локальные рецидивы (75 % случаев), реже – регионарные (25 % случаев) [8–10]. При регионарных рецидивах РН широко применяется хирургическое вмешательство в зонах регионарного метастазирования (шейный лимфатический коллектор). При местных рецидивах заболевания методом выбора также является хирургическое лечение. Однако в реальной клинической практике операции в этой анатомической зоне хорошо себя не зарекомендовали, поскольку они носят крайне инвалидизирующий характер, в том числе при применении робот-ассистированных технологий (системы da Vinci).

В настоящее время проводятся исследования эффективности иммунотерапии (применения анти-PD-1/PD-L-ингибиторов) при нерезектабельных рецидивах и метастазах назофарингеальной карциномы. Настоящим прорывом в лекарственном лечении местнораспространенного, рецидивирующего и метастатического РН стало добавление камрелизумаба к стандартной ХТ, что привело к относительному снижению (на 49 %) риска прогрессирования заболевания или смерти (отношение рисков 0,54; 95 % доверительный интервал 0,39–0,76; $p = 0,0002$). Частота объективного ответа составила 95 % [2]. В декабре 2024 г. RUSSCO рекомендовало камрелизумаб в комбинации с гемцитабином и цисплатином в качестве наиболее предпочтительной схемы 1-й линии терапии РН [11].

Современные иммуноонкологические препараты продемонстрировали высокую эффективность в отношении нерезектабельного, рецидивирующего и метастатического РН. Однако примерно у 25 % пациентов не удается получить клинический ответ в ходе лечения [12]. Таким образом, сохраняется необходимость в поиске высокоэффективной терапии в этой группе больных. Одним из инструментов для достижения поставленной цели является применение расширенного молекулярно-генетического исследования с использованием мультигенных панелей на основе секвенирования нового поколения (next generation sequencing, NGS). Секвенирование опухолевой ткани или крови (жидкостная биопсия) дает возможность большего понимания биологии опухоли, позволяет выявить клинически значимые мутации для проведения высокоэффективной таргетной терапии.

По данным исследования Z. Zhou и соавт., при РН наиболее часто встречаются мутации в 5 генах: *CYLD* (12,5 % случаев), *KMT2D* (12,5 % случаев), *TP53* (10 % случаев), *BAP1* (10 % случаев) и *EP300* (10 % случаев) [13]. В то же время существуют альтерации и в других генах, принадлежащих альтернативным сигнальным путям. Одним из таких путей является PIK3/AKT – внутриклеточный сигнальный путь, основными компонентами которого выступают фосфоинозитид-3-киназа (PI3K), киназы AKT, мишень рапамицина млекопитающих (mTOR) и RAS – малая гуазинтрифосфатаза (ГТФаза), присутствующая во всех клетках организма.

Результаты зарубежных исследований демонстрируют, что мутация в гене *AKT1* встречается при инвазивных карциномах молочной железы (2–6 % случаев), муцинозной

карциноме аппендикса (5 % случаев), эндометриоидной карциноме матки (4 % случаев), раке без выявленного первичного очага (3 % случаев), папиллярном раке щитовидной железы (2 % случаев), плоскоклеточном раке шейки матки (2 % случаев), уротелиоме верхних отделов желудочно-кишечного тракта (2 % случаев), аденокарциноме толстой кишки (1–2 % случаев) и плоскоклеточном раке головы и шеи (1–2 % случаев) [14–16].

AKT1 кодирует внутриклеточную серин/треонин-киназу и является одним из 3 представителей семейства генов *AKT* (*AKT1*, *AKT2*, *AKT3*). Активация *AKT* способствует выживанию клеток за счет ингибирования апоптоза, а также пролиферации клеток посредством взаимодействий с механизмами клеточного цикла (рис. 1) [17]. Следовательно, неправильная активация сигнального пути AKT/PI3K/mTOR может привести к образованию опухолевого процесса [18].

Показано, что миссенс-мутации и дупликации, которые происходят в домене гомологии плекстрина (PH) гена *AKT1*, трансформируют клетки, активируют передачу сигналов AKT и, следовательно, считаются онкогенными [19–24].

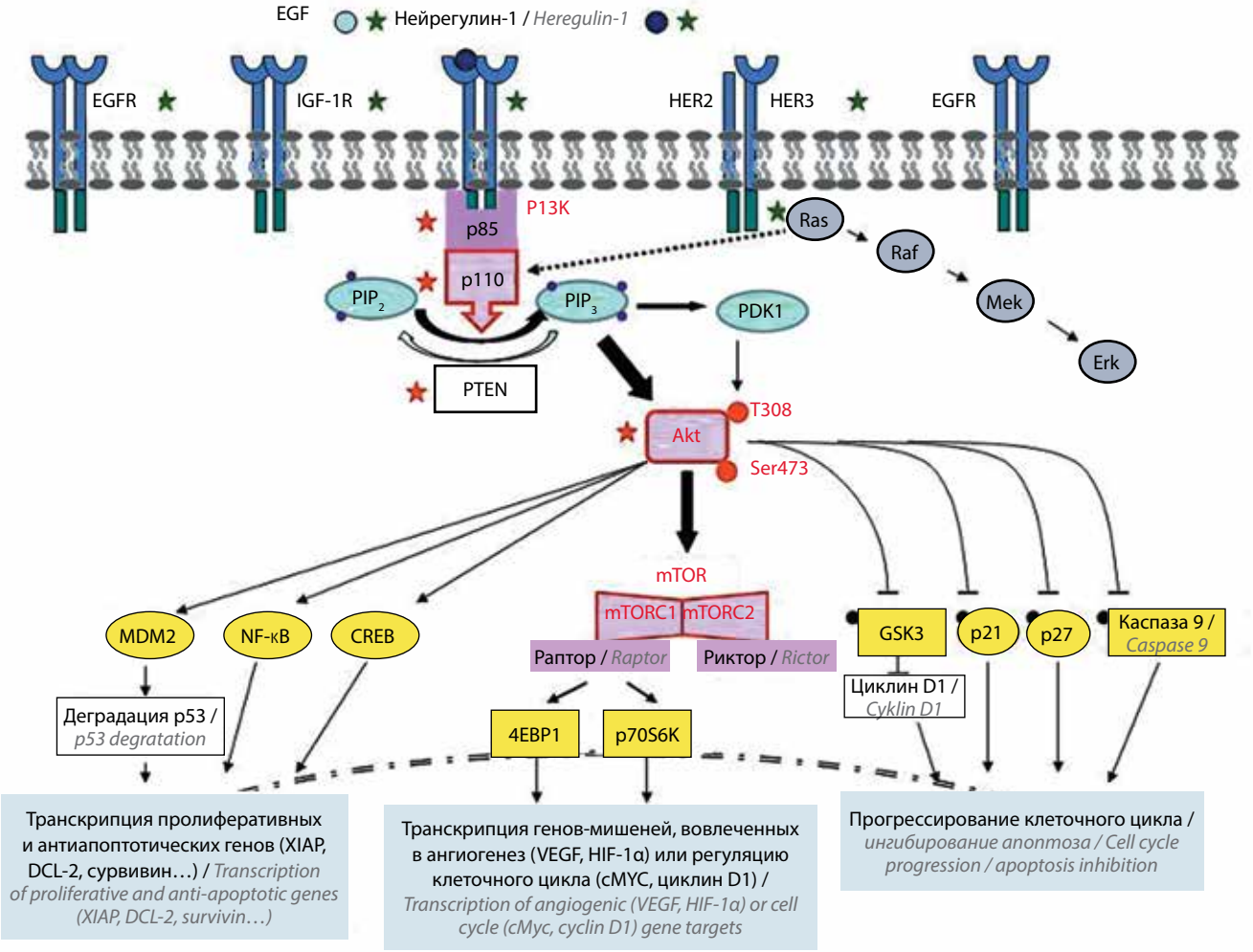

*Предшествующая активация PI3K-пути: непосредственно через мембранные RTK или их лиганды или косвенно через Ras / *Upstream activation of PI3K pathway: directly via membrane RTKs or their ligands, or indirectly via Ras*

*Независимая активация пути PI3K вследствие мутаций в субъединицах PI3K p110 (PIK3CA) или p85 (PIK3R), мутаций/амплификаций Akt или потери PTEN / *Intrinsic activation of PI3K pathway via mutations in the p110 (PIK3CA) or p85 (PIK3R) subunits of PI3K, Akt mutations/amplifications, or PTEN loss*

– ➔ Взаимодействие / *Cross-talk*

Рис. 1. *Путь каскадного регулирования клеточного цикла через рецептор эпидермального фактора роста (HER) [17]. EGF – эпидермальный фактор роста; EGFR – рецептор эпидермального фактора роста; IGF-1R – рецептор инсулиноподобного фактора роста 1-го типа; P13K – фосфоинозитид-3-киназы; NF-κB – транскрипционный ядерный фактор каппа B; mTOR – мишень рапамицина млекопитающих; VEGF – фактор роста эндотелия сосудов; HIF-1α – фактор, индуцируемый гипоксией 1α*

Fig. 1. *The pathway of cell cycle regulation through the epidermal growth factor (HER) receptor [17]. EGF – epidermal growth factor; EGFR – epidermal growth factor receptor; IGF-1R – type 1 insulin-like growth factor receptor; P13K – phosphoinositide-3-kinase; NF-κB – nuclear factor kappa-light-chain-enhancer of activated B cells; mTOR – mammalian target of rapamycin; VEGF – vascular endothelial growth factor; HIF-1α – hypoxia-inducible factor 1α*

В 2022 г. для лечения пациентов с распространенным и метастатическим раком молочной железы с мутациями в генах *PIK3CA*, *AKT1* и *PTEN* зарегистрирован препарат капивасертиб. Известно, что при его добавлении к стандартному протоколу лечения частота объективного ответа увеличивается на 29 % [25]. Однако данный таргетный препарат не зарегистрирован как агностический и в настоящее время применяется только для лечения люминального рака молочной железы.

В настоящее время проводится исследование II фазы, посвященное определению эффективности ипатасертиба. По предварительным данным, частота объективного ответа у пациентов с солидными опухолями с мутацией E17K в гене *AKT1* составила 22 % [26].

В ходе предварительного анализа подгруппы пациенток с гиперэкспрессией рецепторов эстрогенных гормонов, с мутацией в гене *AKT1* (HR+) и HER2-отрицательным раком молочной железы (HER2 – рецептор эпидермального фактора роста 2-го типа), получавших ингибиторы mTOR (эверолимус, темсиролимус), выявлена положительная связь между частотой объективного ответа (полный ответ + частичный ответ) и наличием мутации в гене *AKT1* (n = 11) по сравнению с пациентами *AKT1* дикого типа (n = 42) (p <0,03) [27]. Таким образом, мутации, активирующие *AKT1*, могут быть чувствительны к ингибиторам mTOR, таким как эверолимус и темсиролимус [28–32].

В этой статье мы хотим представить клинический случай, демонстрирующий эффективность применения ингибитора mTOR у пациента с диссеминированным РН с мутацией в гене *AKT1* (E17K).

Клинический случай

Пациентка И., *37 лет, в сентябре 2021 г. обратилась в клинический госпиталь «Лапино». Из анамнеза известно, что в сентябре этого года по результатам гистологического исследования после проведенной биопсии образования носоглотки у больной выявлена недифференцированная карцинома (G_3) pT4N1M0 IVA стадии, не ассоциированная с ВЭБ. С января по февраль 2022 г. по месту жительства проведены 2 курса полихимиотерапии по схеме CAPO (карбоплатин в дозе 450 мг + доксорубицин в дозе 40 мг + винкристин в дозе 1 мг + эндоксан в дозе 1000 мг) и 1 курс по схеме: карбоплатин в дозе 450 мг + паклитаксел в дозе 300 мг. Далее проведена конкурентная ХЛТ (разовая очаговая доза – 2 Гр, суммарная очаговая доза – 70 Гр) на фоне еженедельного введения цисплатина в дозе 50 мг/м². В последующем отмечено прогрессирование заболевания.*

В апреле 2022 г. по данным контрольного видеоэндоскопического исследования полости носа и носоглотки, проведенного в клиническом госпитале «Лапино», подтвержден продолженный рост опухоли носоглотки, выполнена биопсия. По результатам гистологического исследования от апреля 2022 г. выявлен неороговевающий плоскоклеточный РН. По данным иммуногистохимического исследования, проведенного в апреле 2022 г., обнаружена экспрессия PD-L1 (CPS = 5) (CPS (Combined Positive Score) – количество окрашенных PD-L1 клеток (опухолевых и лимфоидных) по отношению к общему количеству жизнеспособных опухолевых клеток, умноженное на 100).

С мая по сентябрь 2022 г. проводилась иммунохимиотерапия по схеме: паклитаксел в дозе 175 мг/м² в 1-й день + карбоплатин (AUC 5) внутривенно в 1-й день каждые 3 нед + пембролизумаб в дозе 400 мг 1 раз в 6 нед внутривенно капельно, с последующей поддерживающей терапией пембролизумабом.

По данным контрольного ПЭТ/КТ от октября 2022 г. выявлена стабилизация опухолевого процесса с тенденцией к отрицательной динамике (после 6 мес терапии). Рекомендована смена терапии. С октября по декабрь 2022 г. пациентка получала иммунохимиотерапию по схеме: гемцитабин в дозе 1250 мг/м² внутривенно в 1-й и 8-й дни каждый 21-й день + пембролизумаб в дозе 200 мг 1 раз в 3 нед.

По данным МРТ носоглотки с контрастированием от декабря 2022 г. (после 2 мес терапии) выявлено прогрессирование опухолевого процесса (рис. 2): слева в окологлоточном, каротидном и превертебральном пространствах определяется участок неправильной формы, неравномерного контрастирования размером 32 × 22 × 47 мм (размеры очага, по данным МРТ от июня 2022 г., – 29 × 16 × 40 мм).

С учетом прогрессирования опухолевого процесса и исчерпанностью возможностей стандартной терапии рекомендовано рекомендована смена лекарственного лечения на комбинированную иммунотаргетную терапию. С января по сентябрь 2023 г. проводилось лечение по схеме: пембролизумаб в дозе 200 мг 1 раз в 3 нед (ниволумаб в дозе 240 мг 1 раз в 2 нед) + цетуксимаб в дозе 250 мг/м² (нагрузочная доза – 400 мг/м²) еженедельно.

По данным контрольной ПЭТ/КТ от апреля 2023 г. в носоглотке слева по-прежнему сохраняется метаболически

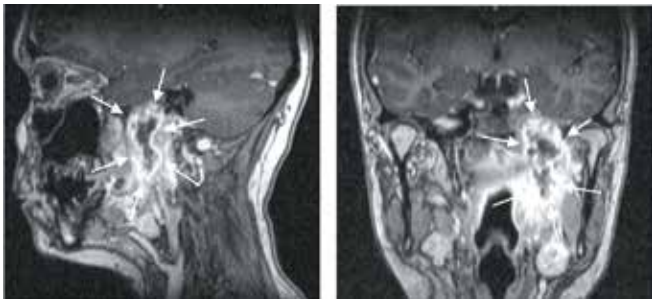

Рис. 2. *Магнитно-резонансная томография носоглотки с контрастированием от декабря 2022 г. Прогрессирование опухолевого процесса в носоглотке слева (очаг указан стрелками)*

Fig. 2. *Contrast-enhanced magnetic resonance image of the nasopharynx dated December 2022. Tumor progression in the left part of the nasopharynx (tumor is indicated by arrows)*

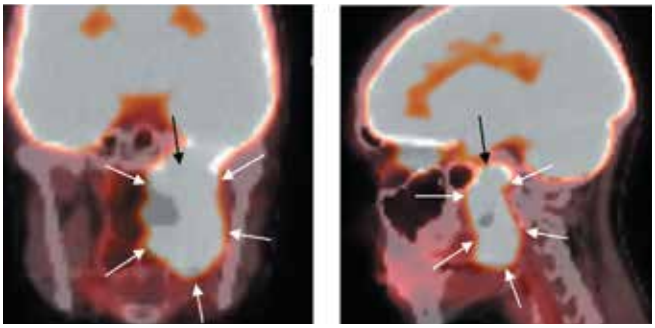

Рис. 3. *Позитронная эмиссионная томография, совмещенная с компьютерной томографией, носоглотки от апреля 2023 г. Прогрессирование опухолевого процесса в носоглотке (слева) – гиперваскулярного мягкотканного образования (указано стрелками)*

Fig. 3. *Positron emission tomography/computed tomography scan dated April 2023. Tumor progression in the nasopharynx (left part): hypervascular soft tissue formation (indicated by arrows)*

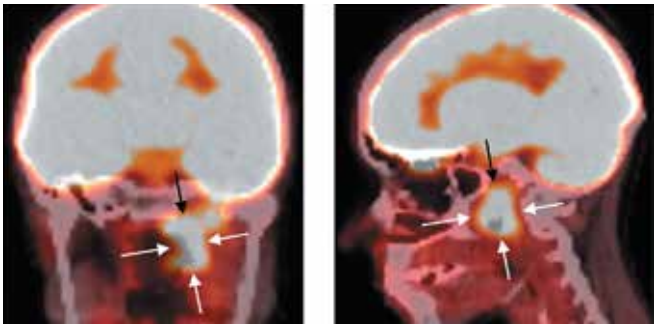

Рис. 4. *Позитронная эмиссионная томография, совмещенная с компьютерной томографией, носоглотки от января 2024 г. Уменьшение объема образования и метаболической активности на фоне лечения (стрелки)*

Fig. 4. *Positron emission tomography/computed tomography scan dated January 2024. The tumor size and its metabolic activity have reduced (arrows)*

активное, гиперваскулярное мягкотканное образование размером до 33 × 39 × 58 мм, распространяющееся на крылонёбную ямку и верхушку пирамиды височной кости (максимальный стандартизированный уровень захвата (SUV_{max}) = 16,6) (ранее размер образования – 33 × 22 × 50 мм, SUV_{max} = 12). Зафиксирована стабилизация опухолевого процесса (рис. 3).

По данным контрольной ПЭТ/КТ от ноября 2023 г. сохраняется стабилизация опухолевого процесса.

С учетом низкой эффективности проводимого лечения, резкого ухудшения общего соматического статуса (оценка по шкале Восточной кооперативной онкологической группы (Eastern Cooperative Oncology Group, ECOG) – 2 балла), а также отсутствия стандартных лечебных опций для последующих линий лечения рекомендовано проведение комплексного геномного профилирования (NGS, панель FoundationOne Liquid CDx) с целью определения потенциальных мишеней для таргетной терапии.

В сентябре 2023 г. по данным NGS мутационная нагрузка опухоли составила 6 мут/Мб, микросателлитно опухоль оказалась стабильной. Выявлена мутация в гене AKT1 (E17K), доля мутантного аллеля (VAF) составила 0,74 %.

Известно, что при активации сигнального пути AKT/mTOR при разных солидных опухолях (раке молочной, предстательной желез) наблюдается чувствительность к ингибиторам mTOR, таким как эверолимус и темсиролимус.

С учетом вышесказанного рекомендована комбинированная таргетная терапия – ингибитор mTOR эверолимус (афинитор®) в дозе 10 мг 1 раз в сут + цетуксимаб в дозе 250 мг/м² еженедельно или в дозе 500 мг/м² 1 раз в 2 нед.

Через 3 мес от начала терапии, в январе 2024 г., выполнена контрольная ПЭТ/КТ носоглотки. Слева сохраняется гиперваскулярное мягкотканное образование размером до 44 × 36 × 60 мм, распространяющееся в крылонёбную ямку и верхушку пирамиды височной кости (SUV_{max} = 8,2) (ранее размер образования был 33 × 39 × 58 мм, SUV_{max} = 16,6) (рис. 4). В других органах патологическое накопление радиофармпрепарата не выявлено. Таким образом, отмечены выраженное снижение метаболической активности в первичном опухолевом очаге и значительное улучшение общей клинической симптоматики (оценка по шкале ECOG – 1 балл).

С учетом выраженного противоопухолевого ответа решено продолжить назначенную ранее терапию. Пациентка продолжала терапию в течение последующих 3-х месяцев и далее выбыла из-под контроля.

Заключение

В представленном клиническом случае нерезектабельного местно-распространенного недифференцированного РН выявлена редкая мутация в гене *AKT1* (E17K, доля мутантного аллеля 0,74 %), которая встречается в 1–2 % случаев в общей популяции плоскоклеточного рака головы и шеи. С учетом прогрессирования заболевания на фоне стандартной терапии и отсутствия опций для высокоэффективного лечения рекомендовано провести таргетную терапию ингибитором mTOR эверолимусом (афинитором®). Несмотря на невысокую долю мутантного аллеля, на фоне лечения удалось добиться выраженного ответа в виде значительного уменьшения метаболической активности (SUV_{max}) в опухолевой ткани и улучшения клинического статуса пациентки.

Таким образом, проведение комплексного геномного профилирования и выявление альтерации гена *AKT1* (E17K) позволило персонализированно подобрать эффективную таргетную терапию местно-распространенного рефрактерного РН. В то же время требуется накопление дополнительного клинического опыта с целью оценки отдаленных онкологических результатов в этой группе пациентов.

ЛИТЕРАТУРА / REFERENCES

1. Энциклопедия клинической онкологии: основные средства и методы диагностики и лечения злокачественных новообразований. Под ред. М.И. Давыдова. М: РЛС-2004, 2004. 1456 с. Encyclopedia of clinical Oncology: basic tools and methods for the diagnosis and treatment of malignant neoplasms. Ed. by M.I. Davydov. Moscow: RADAR-2004, 2004. 1456 p. (In Russ.).
2. Yang Y., Qu S., Li J. et al. Camrelizumab versus placebo in combination with gemcitabine and cisplatin as first-line treatment for recurrent or metastatic nasopharyngeal carcinoma (CAPTAIN-1st): a multicentre, randomised, double-blind, phase 3 trial. Lancet Oncology 2021;22(8):1162–74. DOI: 10.1016/S1470-2045(21)00302-8
3. Al-Anazi A., Alanazi B., Alshanbari H.M. et al. Increased prevalence of EBV infection in nasopharyngeal carcinoma patients: a six-year cross-sectional study. Cancers (Basel) 2023;15(3):643. DOI: 10.3390/cancers15030643
4. Zhang J., Fang W., Qin T. et al. Co-expression of PD-1 and PD-L1 predicts poor outcome in nasopharyngeal carcinoma. Med Oncol 2015;32(3):86. DOI: 10.1155/2022/8537966
5. Blanchard P., Lee A., Marguet S. et al. Chemotherapy and radiotherapy in nasopharyngeal carcinoma: an update of the MAC-NPC meta-analysis. Lancet Oncol 2015;16(6):645–55. DOI: 10.1016/S1470-2045(15)70126-9
6. Zhang Y., Li W.F., Liu X. et al. Nomogram to predict the benefit of additional induction chemotherapy to concurrent chemoradiotherapy in locoregionally advanced nasopharyngeal carcinoma: analysis of a multicenter, phase III randomized trial. Radiother Oncol 2018;129(1):18–22. DOI: 10.1016/j.radonc.2017.12.002
7. Ribassin-Majed L., Marguet S., Lee A.W. et al. What is the best treatment of locally advanced nasopharyngeal carcinoma? An individual patient data network meta-analysis. J Clin Oncol 2017;35(5):498–505. DOI: 10.1200/JCO.2016.67.4119
8. Chua D.T., Wei W.I., Sham J.S. et al. Treatment outcome for synchronous locoregional failures of nasopharyngeal carcinoma. Head Neck 2003;25(7):585–94. DOI: 10.1002/hed.10242
9. Toumi N., Ennouri S., Charfeddine I. et al. Local and lymph node relapse of nasopharyngeal carcinoma: a single-center experience. Ear Nose Throat J 2020;100(Suppl 5):795S–800S. DOI: 10.1177/0145561320908955
10. Poh S.S., Soong Y.L., Sommat K. et al. Retreatment in locally recurrent nasopharyngeal carcinoma: current status and perspectives. Cancer Commun (Lond) 2021;4(5):361–70. DOI: 10.1002/cac2.12159
11. Болотина Л В., Владимирова Л.Ю., Деньгина Н.В. и др. Опухоли головы и шеи. Злокачественные опухоли 2024;14(3s2): 160–82. DOI: 10.18027/2224-5057-2024-14-3s2-1.1-09 Bolotina L.V., Vladimirova L.Yu., Dengina N.V. et al. Tumors of the head and neck. Zlokachestvennye opukholi = Malignant Tumors 2024;14(3s2):160–82. (In Russ.). DOI: 10.18027/2224-5057-2024-14-3s2-1.1-09
12. Shi S., Li B., Zhou P. et al. Analysis of the clinical efficacy and safety of anti-PD-1 immune checkpoint inhibitors in locally advanced nasopharyngeal cancer. Cancer Med 2024;13(14):e7359. DOI: 10.1002/cam4.7359
13. Zhou Z., Li P. et al. Mutational landscape of nasopharyngeal carcinoma based on targeted next-generation sequencing: implications for predicting clinical outcomes. Mol Med 2022;28(1):55. DOI: 10.1186/s10020-022-00479-4
14. Cancer Genome Atlas Network. Comprehensive molecular characterization of human colon and rectal cancer. Nature 2012;487(7407):330–7. DOI: 10.1038/nature11252
15. Zehir A., Benayed R., Shah R.H. et al. Mutational landscape of metastatic cancer revealed from prospective clinical sequencing of 10,000 patients. Nat Med 2017;23(6):703–13. DOI: 10.1038/nm.4333
16. Cancer Genome Atlas Network. Comprehensive genomic characterization of head and neck squamous cell carcinomas. Nature 2015;517(7536):576–82. DOI: 10.1038/nature14129
17. Cheaib B., Auguste A., Leary A. The PI3K/Akt/mTOR pathway in ovarian cancer: therapeutic opportunities and challenges. Chin J Cancer 2015;34(1):4–16. DOI: 10.5732/cjc.014.10289
18. Vivanco I., Sawyers C.L. The phosphatidylinositol 3-kinase AKT pathway in human cancer. Nat Rev Cancer 2002;2(7):489–501. DOI: 10.1038/nrc839
19. Bessière L., Todeschini A.-L. et al. A Hot-spot of In-frame duplications activates the oncoprotein AKT1 in juvenile granulosa cell tumors. eBioMedicine 2015;2(5):421–31. DOI: 10.1016/j.ebiom.2015.03.002
20. Auguste A., Bessière L., Auguste A. et al. Molecular analyses of juvenile granulosa cell tumors bearing AKT1 mutations provide insights into tumor biology and therapeutic leads. Hum Mol Genet 2015;24(23):6687–98. DOI: 10.1093/hmg/ddv373
21. Chang M.T., Bhattarai T.S., Schram A.M. et al. Accelerating discovery of functional mutant alleles in cancer. Cancer Discov 2018;8(2):174–83. DOI: 10.1158/2159-8290.CD-17-0321
22. Yeh Y.-C., Ho H.-L., Wu Y.C. et al. AKT1 internal tandem duplications and point mutations are the genetic hallmarks of sclerosing pneumocytoma. Mod Pathol 2020;33(3):391–403. DOI: 10.1038/s41379-019-0357-y
23. Parikh C., Janakiraman V., Wu W.I. et al. Disruption of PH-kinase domain interactions leads to oncogenic activation of AKT in human cancers. Proc Natl Acad Sci USA 2012;109(47):19368–73. DOI: 10.1073/pnas.1204384109
24. Calleja V., Laguerre M., Parker P.J., Larijani B. et al. Role of a novel PH-kinase domain interface in PKB/Akt regulation: structural mechanism for allosteric inhibition. PLoS Biol 2009;7(1):e17. DOI: 10.1371/journal.pbio.1000017
25. Smyth L.M., Tamura K., Oliveira M. et al. Capivasertib, an AKT kinase inhibitor, as monotherapy or in combination with fulvestrant in patients with *AKT1*^{E17K}-mutant, ER-positive metastatic breast cancer. Clin Cancer Res 2020;26(15):3947–57. DOI: 10.1158/1078-0432.CCR-19-3953
26. Kalinsky K., Zihan W., Kalinsky K. et al. Ipatasertib in patients with tumors with AKT mutations: results from the NCI-MATCH ECOG-ACRIn trial (EAY131) sub-protocol Z1K. Clin Cancer Res 2025. DOI: 10.1158/1078-0432.CCR-24-3431
27. Yu Z., Wei W., Liu H. et al. Efficient everolimus treatment for metastatic castration resistant prostate cancer with akt1 mutation: a case report. Onco Targets Ther 2021;14:5423–8. DOI: 10.2147/OTT.S334205
28. Giannakis M., Mu X.J., Shukla S.A. et al. Genomic correlates of immune-cell infiltrates in colorectal carcinoma. Cell Rep 2016;15(4):857–65. DOI: 10.1016/j.celrep.2016.03.075
29. Trédan O., Treilleux I., Wang Q. et al. Predicting everolimus treatment efficacy in patients with advanced endometrial carcinoma: a GINECO group study. Target Oncol 2013;8(4):243–51. DOI: 10.1007/s11523-012-0242-9
30. Schneider T.C., de Wit D., Links T.P. et al. Everolimus in patients with advanced follicular-derived thyroid cancer: results of a phase II clinical trial. J Clin Endocrinol Metab 2017;102(2):698–707. DOI: 10.1210/jc.2016-2525
31. Bryce A.H., Egan J.B., Borad M.J. et al. Experience with precision genomics and tumor board, indicates frequent target identification, but barriers to delivery. Oncotarget 2017;8(16):27145–54. DOI: 10.18632/oncotarget.16057
32. Smyth L.M., Zhou Q., Nguyen B. et al. Characteristics and outcome of AKT1 E17K-mutant breast cancer defined through AACR project GENIE, a clinicogenomic registry. Cancer Discov 2020;10(4):526–35. DOI: 10.1158/2159-8290.CD-19-1209

Вклад авторов
А.М. Мудунов: получение данных для анализа, анализ полученных данных, написание текста статьи, редактирование;
А.М. Хабазова: получение данных для анализа, анализ полученных данных, обзор публикаций по теме статьи, написание текста статьи, редактирование;
М.Б. Пак: анализ полученных данных, обзор публикаций по теме статьи, редактирование;
С.В. Берелавичус: анализ полученных данных, редактирование;
Х. Чэнь: обзор публикаций по теме статьи.
Authors' contributions
A.M. Mudunov: obtaining data for analysis, analyzing the data obtained, article writing, editing;
A.M. Khabazova: obtaining data for analysis, analyzing the data obtained, reviewing publications on the topic of the article, article writing, editing;
M.B. Pak: analysis of the data obtained, review of publications on the topic of the article, editing;
S.V. Berelavichus: analysis of the data obtained, editing;
H. Chen: review of publications on the topic of the article.

ORCID авторов / ORCID of authors
А.М. Мудунов / A.M. Mudunov: https://orcid.org/0000-0002-0918-3857
А.М. Хабазова / A.M. Khabazova: https://orcid.org/0000-0001-9372-3328
М.Б. Пак / M.B. Pak: https://orcid.org/0000-0003-4546-0011
С.В. Берелавичус / S.V. Berelavichus: https://orcid.org/0000-0001-8727-6111
Х. Чэнь / H. Chen: https://orcid.org/0000-0001-7690-731X

Конфликт интересов. Авторы заявляют об отсутствии конфликта интересов.
Conflict of interest. The authors declare no conflict of interest.

Финансирование. Работа выполнена без спонсорской поддержки.
Funding. The work was performed without external funding.

Соблюдение прав пациентов и правил биоэтики
Пациентка подписала информированное согласие на публикацию своих данных.
Compliance with patient rights and principles of bioethics
The patient signed informed consent for the publication of her data.

Статья поступила: 26.06.2025. **Принята к публикации:** 16.09.2025. **Опубликована онлайн:** 31.10.2025.
Article submitted: 26.06.2025. **Accepted for publication:** 16.09.2025. **Published online:** 31.10.2025.