DOI: https://doi.org/10.17650/2222-1468-2026-16-2-50-56

CC BY 4.0

Функциональные результаты реконструкции верхних отделов аэродигестивного тракта висцеральными аутотрансплантатами у онкологических больных

А.М. Свирновская[1, 2], А.П. Поляков[1, 2], М.В. Ратушный[1], А.Д. Каприн[1], И.В. Решетов[1]

[1]Московский научно-исследовательский онкологический институт им. П.А. Герцена – филиал ФГБУ «Национальный медицинский исследовательский центр радиологии» Минздрава России; Россия, 125284 Москва, 2-й Боткинский проезд, 3;
[2]ФГАОУ ВО Первый МГМУ им. И.М. Сеченова Минздрава России (Сеченовский Университет); Россия, 119048 Москва, ул. Трубецкая, 8, стр. 2

Контакты: Анастасия Максимовна Свирновская *anastlipn@gmail.com*

Введение. Расширенные операции по поводу опухолей гортани и гортаноглотки сопровождаются утратой пищепроводной и голосовой функций, поэтому эффективность реконструкции верхних отделов аэродигестивного тракта должна оцениваться не только по структурной состоятельности, но и по функциональным результатам.
Цель исследования – оценить функциональные результаты реконструкции верхних отделов аэродигестивного тракта висцеральными аутотрансплантатами у онкологических больных и определить клинические особенности применения илеоасцендоцекального комплекса без голосового протеза и тонкокишечного аутотрансплантата с трахеопищеводным шунтированием и голосовым протезированием.
Материалы и методы. Проанализированы результаты лечения 35 пациентов после ларингэктомии с резекцией гортаноглотки. В 17 случаях выполнена реконструкция с использованием илеоасцендоцекального комплекса, в 18 – с помощью тонкокишечного аутотрансплантата с голосовым протезированием. Оценивали пищепроводную функцию, клинико-акустические параметры аларингеального голоса, функционирование голосового протеза, качество жизни по опроснику «Индекс изменения голоса» Voice Handicap Index-30 (VHI-30) и характер послеоперационных осложнений.
Результаты. Удовлетворительная проходимость реконструированного сегмента отмечена у 14 из 15 пациентов после применения илеоасцендоцекального комплекса и у 16 из 18 – после использования тонкокишечного аутотрансплантата. Показатели глотания в обеих группах были хорошими или отличными. Результаты количественных переменных представлены в виде медианы (Me) и межквартильного размаха [Q_1; Q_3]. Большинство акустических параметров статистически значимо не различались, однако время максимальной фонации оказалось выше у пациентов, у которых применяли илеоасцендоцекальный комплекс: 4,60 [4,22; 5,53] с против 4,02 [3,41; 4,70] с. Общий балл по опроснику VHI-30 был ниже в группе илеоасцендоцекального комплекса: 25 [18; 32] баллов против 38 [29; 47] баллов, что свидетельствует о меньшей голосовой инвалидизации. После висцеральной реконструкции чаще всего развивались такие осложнения, как свищи в области шейных анастомозов, а также осложнения, связанные с функционированием голосового протеза.
Заключение. Оба метода – применение илеоасцендоцекального комплекса и тонкокишечного аутотрансплантата с голосовым протезированием – обеспечивают эффективное восстановление пищепроводной функции, но различаются по механизму голосовой реабилитации, зависимости от голосового протеза и по клиническому профилю осложнений.

Ключевые слова: рак гортани, рак гортаноглотки, ларингэктомия, висцеральный аутотрансплантат, илеоасцендоцекальный комплекс, тонкокишечный аутотрансплантат, голосовой протез

Для цитирования: Свирновская А.М., Поляков А.П., Ратушный М.В. и др. Функциональные результаты реконструкции верхних отделов аэродигестивного тракта висцеральными аутотрансплантатами у онкологических больных. Опухоли головы и шеи 2026;16(2):50–6.
DOI: https://doi.org/10.17650/2222-1468-2026-16-2-50-56

Functional outcomes of upper aerodigestive tract reconstruction using visceral autografts in oncology patients

A.M. Svirnovskaia[1, 2], A.P. Polyakov[1, 2], M.V. Ratushniy[1], A.D. Kaprin[1], I.V. Reshetov[1]

[1]*P.A. Hertzen Moscow Oncology Research Institute – branch of the National Medical Research Radiological Centre, Ministry of Health of Russia; 3 2nd Botkinsky Proezd, Moscow 125284, Russia;*
[2]*I.M. Sechenov First Moscow State Medical University, Ministry of Health of Russia; Bld. 2, 8 Trubetskaya St., Moscow 119048, Russia*

Contacts: Anastasia Maksimovna Svirnovskaya *anastlipn@gmail.com*

Introduction. Extended surgeries for laryngeal and hypopharyngeal tumors are accompanied by the loss of alimentary and vocal functions. Therefore, the efficacy of upper aerodigestive tract reconstruction must be evaluated not only by structural integrity but also by functional outcomes.
Aim. To evaluate the functional outcomes of upper aerodigestive tract reconstruction using visceral autografts in oncology patients and to determine the clinical features of utilizing the ileoascendocecal segment without a voice prosthesis and a small bowel autograft combined with tracheoesophageal puncture and voice prosthodontics.
Materials and methods. The treatment outcomes of 35 patients following laryngectomy with hypopharyngeal resection were analyzed. In 17 cases, reconstruction was performed using an ileoascendocecal segment; in 18 cases, a small bowel autograft with voice prosthesis placement was used. The evaluation included alimentary function, clinical and acoustic parameters of alaryngeal voice, voice prosthesis functioning, quality of life assessed by the Voice Handicap Index-30 (VHI-30) questionnaire, and the nature of postoperative complications.
Results. Satisfactory patency of the reconstructed segment was noted in 14 out of 15 patients in the ileoascendocecal segment group and in 16 out of 18 patients in the small bowel autograft group. Swallowing outcomes in both groups were good or excellent. Quantitative variables are presented as median (Me) and interquartile range [Q_1; Q_3]. The majority of acoustic parameters showed no statistically significant differences; however, the maximum phonation time was longer in patients who underwent reconstruction with the ileoascendocecal segment: 4.60 [4.22; 5.53] s *versus* 4.02 [3.41; 4.70] s. The total VHI-30 score was lower in the ileoascendocecal segment group: 25 [18; 32] points *versus* 38 [29; 47] points, indicating less voice-related disability. Following visceral reconstruction, the most common complications included cervical anastomotic fistulas and complications associated with voice prosthesis functioning.
Conclusion. Both methods – the use of an ileoascendocecal segment and a small bowel autograft with voice prosthodontics – provide effective restoration of alimentary function but differ in the mechanism of vocal rehabilitation, dependence on a voice prosthesis, and the clinical profile of complications.

Keywords: laryngeal cancer, hypopharyngeal cancer, laryngectomy, visceral autograft, ileoascending colonic flap, jejunal free flap, voice prosthesis

For citation: Svirnovskaia A.M., Polyakov A.P., Ratushniy M.V. et al. Functional outcomes of upper aerodigestive tract reconstruction using visceral autografts in oncology patients. Opukholi golovy i shei = Head and Neck Tumors 2026;16(2): 50–6. (In Russ.).
DOI: https://doi.org/10.17650/2222-1468-2026-16-2-50-56

Введение

Опухоли гортани и гортаноглотки относятся к наиболее функционально значимым злокачественным новообразованиям головы и шеи. Их лечение направлено не только на достижение локального контроля над опухолевым процессом, но и на сохранение или последующее восстановление дыхательной, пищеводной и голосовой функций. По данным отечественной онкологической статистики, более 60 % пациентов с опухолями гортани и гортаноглотки впервые назначают специализированное лечение на III–IV стадии заболевания, что ограничивает возможности органосохраняющего подхода и повышает вероятность выполнения расширенных резекций [1, 2]. Ларингэктомия с резекцией гортаноглотки позволяет обеспечить радикальность хирургического лечения у пациентов с местно-распространенными или рецидивными опухолями, однако сопровождается формированием сложных дефектов верхних отделов аэродигестивного тракта, нарушением естественного питания, утратой голосовой функции и длительной социальной дезадаптацией. В связи с этим функциональные результаты становятся важным критерием эффективности лечения наряду с онкологическим контролем [3–5].

При обширных дефектах гортаноглотки реконструктивный этап должен восстановить непрерывность пищеводного пути, обеспечить безопасное питание естественным путем и создать условия для голосовой реабилитации. Возможности использования для восстановления подобных дефектов местных и регионарных тканей часто ограничены вследствие предшествующей лучевой терапии, повторных операций и рубцово-фиброзных изменений. В таких условиях особое значение приобретают свободные висцеральные

аутотрансплантаты, строение которых функционально соответствует задачам реконструкции глотки и шейного отдела пищевода [6–10].

Наиболее распространенным вариантом висцеральной реконструкции является применение свободного тонкокишечного аутотрансплантата (ТА). Он позволяет обеспечить целостность пищепроводной трубки, а восстановление голосовой функции достигается посредством трахеопищеводного шунтирования (ТПШ) и голосового протезирования (ГП). Такой подход обеспечивает формирование речи, однако делает голосовую функцию зависимой от состояния голосового протеза, регулярности его замены и доступности специализированного наблюдения [11–16].

Илеоасцендоцекальный комплекс (ИАЦК) представляет собой более сложный вариант висцеральной реконструкции. Его принципиальное отличие состоит в возможности одномоментного восстановления пищепроводной и голосовой функций без имплантации голосового протеза. Подвздошная кишка используется для формирования голосового шунта, слепая и восходящая кишки – для реконструкции неоглотки, а илеоцекальный клапанный механизм участвует в разделении пищевого и воздушного потоков [17–21].

Несмотря на накопленный опыт применения ТА и ИАЦК, остается актуальным вопрос о дифференцированном выборе метода реконструкции.

Цель исследования – оценка функциональных результатов реконструкции верхних отделов аэродигестивного тракта висцеральными аутотрансплантатами у онкологических больных с определением клинических преимуществ и ограничений ИАЦК без ГП и ТА, с ТПШ и ГП.

Материалы и методы

Проведено сравнение результатов лечения 35 пациентов с опухолями верхних отделов аэродигестивного тракта и пострезекционными дефектами после ларингэктомии с резекцией гортаноглотки. Всем больным выполнена реконструкция верхних отделов аэродигестивного тракта висцеральными аутотрансплантатами.

Критериями включения в исследование были наличие опухоли гортани, гортаноглотки или пострезекционного дефекта верхних отделов аэродигестивного тракта, выполнение реконструкции с использованием ИАЦК или ТА, наличие данных послеоперационного клинического наблюдения. Пациенты с утратой трансплантата вследствие некроза не вошли в анализ пищепроводной и голосовой функций соответствующего реконструированного сегмента, однако результаты их лечения учитывали при оценке послеоперационных осложнений.

В зависимости от примененной реконструктивной методики пациенты разделены на 2 группы. В группу 1 вошли 17 пациентов, которым выполнена реконструкция с помощью ИАЦК, в группу 2 – 18 пациентов, которым проведена реконструкция с использованием ТА посредством ТПШ и ГП. Циркулярные дефекты гортаноглотки наблюдались у 24 больных, парциальные – у 11. Реконструктивный этап выполнялся как одномоментно, так и отсроченно – в зависимости от клинической ситуации, состояния реципиентных тканей и этапности предшествующего лечения.

Оценивали восстановление пищепроводной функции, клинико-акустические параметры голоса, функционирование голосового протеза, качество жизни и послеоперационные осложнения. Состояние реконструированного пищепроводного сегмента определяли по данным рентгеноскопии неоглотки с водорастворимым контрастным веществом. Клиническую выраженность нарушений глотания оценивали по шкале Лайкерта с учетом возможности регулярного перорального питания и отсутствия зависимости от зондового питания.

Клинико-акустический анализ аларингеального голоса выполняли с использованием системы LingWAVES 3.0 и шумомера WEVOSYS (Heinemann, Германия). Оценивали частоту основного тона, джиттер, шиммер, нерегулярность фонации, среднюю громкость, шумовые характеристики и время максимальной фонации.

У пациентов, которым выполнено ТПШ, дополнительно анализировали функционирование голосового протеза. Продолжительность работы протеза рассматривали как объективный показатель стабильности голосовой реабилитации. Для анализа использовали интервалы между последовательными заменами голосового протеза.

Качество жизни, связанное с голосовой функцией, оценивали с помощью опросника «Индекс изменения голоса» (Voice Handicap Index-30, VHI-30). Анкетирование проводили не ранее чем через 6 мес после реконструкции, когда функциональные результаты можно было считать относительно стабильными.

Послеоперационные осложнения анализировали не как самостоятельный критерий преимущества одной реконструктивной методики над другой, а как способ выявления типичного спектра осложнений, характерных для висцеральной реконструкции. Оценивали осложнения реципиентной зоны, донорского абдоминального этапа, нарушения жизнеспособности аутотрансплантата, а также осложнения, связанные с ТПШ и функционированием голосового протеза.

Статистическую обработку проводили с помощью программного пакета STATISTICA 13. Распределение оценивали с использованием критерия Шапиро–Уилка. Количественные данные представлены как медиана и межквартильный размах (Me [Q_1; Q_3]). Межгрупповые сравнения выполняли с помощью критерия Манна–Уитни. Различия считали значимыми при p <0,05.

Результаты

Восстановление пищепроводной функции. В группе ИАЦК функциональная оценка пищепроводного сегмента была возможна у 15 из 17 пациентов. У 2 больных в раннем послеоперационном периоде развился некроз трансплантата, что потребовало его удаления и исключило возможность дальнейшей оценки сформированной неоглотки.

У 14 из 15 пациентов с сохраненным реконструированным сегментом отмечена удовлетворительная проходимость неоглотки по данным рентгеноскопии. У 1 больного выявлено умеренное замедление пассажа контрастного вещества, не потребовавшее хирургической коррекции. Клиническая оценка глотания показала, что у всех пациентов, включенных в функциональный анализ, оценка по шкале Лайкерта составила 6–7 баллов, что соответствует хорошему или отличному уровню восстановления глотания.

В группе ТА + ГП оценка пищепроводной функции выполнена у всех 18 пациентов. По данным рентгеноскопии удовлетворительная проходимость реконструированного сегмента отмечена у 16 больных. У 2 пациентов имелись незначительные функциональные нарушения, не препятствовавшие самостоятельному пероральному питанию. Оценка по шкале Лайкерта у всех больных группы ТА + ГП составила 6–7 баллов.

Статистически значимых различий по частоте удовлетворительной проходимости неоглотки и качеству глотания между группами ТА + ГП и ИАЦК не выявлено. Следовательно, оба варианта висцеральной реконструкции обеспечивают высокий уровень восстановления пищепроводной функции при сохранении жизнеспособности трансплантата.

Клинико-акустическая оценка аларингеального голоса. В группе ТА + ГП голосообразование обеспечивалось посредством ГП. В группе ИАЦК фонация формировалась за счет прохождения воздушного потока через трахеоподвздошный сегмент и илеоцекальный клапан без использования инородного устройства.

Результаты клинико-акустического анализа показали, что у пациентов обеих групп возможно формирование функционально пригодной аларингеальной речи. По большинству анализируемых параметров статистически значимых различий между группами выявлено не было (табл. 1). Единственным показателем, по которому получены значимые межгрупповые различия, – время максимальной фонации: 4,60 [4,22; 5,53] с в группе ИАЦК против 4,02 [3,41; 4,70] с в группе ТА + ГП (p <0,05).

Функционирование голосового протеза. ТПШ выполнено всем 18 пациентам группы ТА + ГП: в 5 (27,8 %) случаях – одномоментно, в 13 (72,2 %) – отсроченно. Медиана срока функционирования голосового протеза составила 171 день (рис. 1). Более 3 мес функционировали 86,7 % голосовых протезов, более 6 мес – 43,3 %, более 12 мес – 23,3 %. Основными

Таблица 1. *Результаты клинико-акустической оценки аларингеального голоса*

Table 1. *Results of the clinical and acoustic assessment of alaryngeal voice*

Показатель Parameter	**Группа илеоасцендоцекального комплекса** Ileoascendocecal segment group	**Группа свободного тонкокишечного аутотрансплантата** Free small bowel autograft group	***p***
Частота основного тона, Гц, Me [Q_1; Q_3] Fundamental frequency, Hz, Me [Q_1; Q_3]	130,1 [128,4; 171,0]	153,8 [91,9; 172,3]	>0,05
Джиттер, %, Me [Q_1; Q_3] Jitter, % Me [Q_1; Q_3]	11,22 [11,10; 14,60]	16,52 [15,42; 17,86]	
Шиммер, %, Me [Q_1; Q_3] Shimmer, %, Me [Q_1; Q_3]	26,00 [25,42; 30,49]	37,61 [37,02; 43,11]	
Нерегулярность фонации, Me [Q_1; Q_3] Irregularity, Me [Q_1; Q_3]	2,44 [2,30; 2,65]	2,65 [2,60; 2,69]	
Средняя громкость, дБ Mean loudness, dB	76,0 [75,2; 76,8]	75,9 [75,4; 76,2]	
Шумовой компонент, Me [Q_1; Q_3] Noise, Me [Q_1; Q_3]	2,32 [1,83; 2,43]	1,98 [1,93; 2,25]	
Время максимальной фонации, Me [Q_1; Q_3] Maximum phonation time, Me [Q_1; Q_3]	4,60 [4,22; 5,53]	4,02 [3,41; 4,70]	<0,05

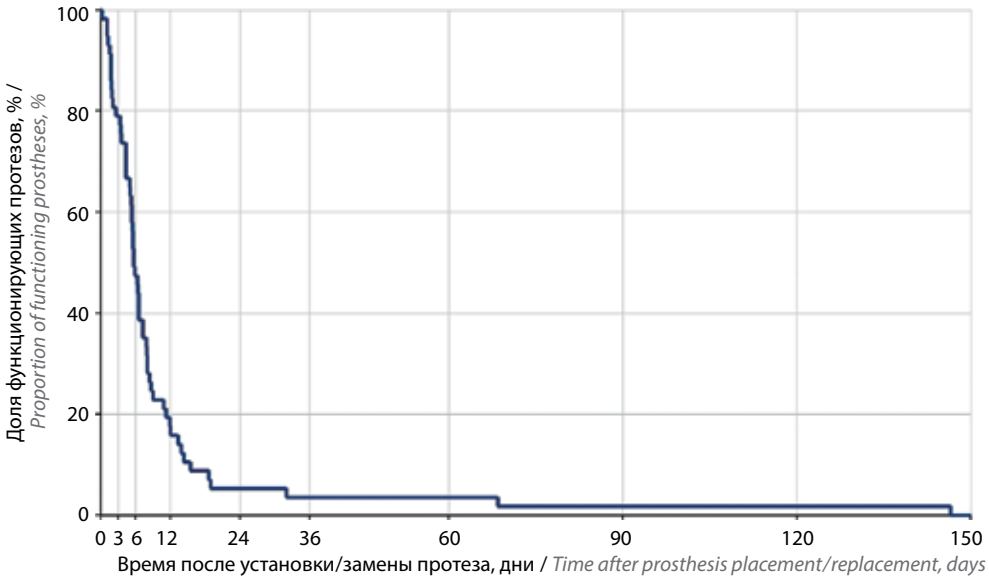

Рис. 1. *Кумулятивная сохранность функционирования голосового протеза*

Fig. 1. *Cumulative preservation of voice prosthesis function*

причинами замены протеза были его протекание (86,3 % случаев) и миграция (13,7 % случаев).

Полученные данные показывают, что голосовая реабилитация с помощью ТА + ГП требует длительного наблюдения и повторных замен протеза.

Качество жизни, связанное с голосовой функцией. Оценка качества жизни по опроснику VHI-30 выполнена у 33 пациентов: у 15 – после реконструкции с использованием ИАЦК, у 18 – с помощью ТА с ГП. Общий балл по опроснику VHI-30 был статистически значимо ниже в группе ИАЦК, чем в группе ТА + ГП: 25 [18; 32] против 38 [29; 47]. Поскольку более высокие баллы по опроснику VHI-30 отражает бóльшую выраженность голосовой инвалидизации, полученные данные свидетельствуют о более благоприятной субъективной оценке голосовой функции у больных после реконструкции ИАЦК.

Различия отмечались по всем субшкалам опросника. Оценка по физическому компоненту в группе ИАЦК составила 9 [6; 13] баллов, в группе ТА + ГП – 14 [10; 18] баллов, по функциональному компоненту – 10 [7; 14] и 16 [12; 21] соответственно, по эмоциональному – 6 [4; 9] и 8 [6; 11] соответственно.

Характер послеоперационных осложнений при висцеральной реконструкции. Анализ послеоперационных осложнений выполнен как завершающий этап оценки результатов реконструкции. Его целью было не прямое сопоставление частоты развития неблагоприятных событий в группах, а выявление типичного спектра осложнений, характерных для висцеральной реконструкции верхних отделов аэродигестивного тракта.

Наиболее частым осложнением со стороны реципиентной зоны было формирование свища в области шейных анастомозов. Свищи зарегистрированы у 9 (25,7 %) из 35 пациентов: у 5 (29,4 %) из 17 больных – после реконструкции с помощью ИАЦК, у 4 (22,2 %) из 18 – после реконструкции с использованием ТА. В большинстве наблюдений свищи купированы консервативно и не привели к утрате аутотрансплантата.

Осложнения, связанные с нарушением жизнеспособности аутотрансплантата, зарегистрированы только в группе ИАЦК: некроз трансплантата вследствие сосудистых нарушений развился у 2 (11,8 %) из 17 пациентов. В группе ТА + ГП случаев полной утраты трансплантата не отмечено.

Абдоминальные осложнения зарегистрированы у 2 (5,7 %) из 35 пациентов и включали послеоперационную кишечную непроходимость и несостоятельность межкишечного анастомоза. Все они наблюдались после забора ИАЦК, что составило 11,8 % пациентов группы ИАЦК.

Обсуждение

Результаты исследования показывают, что висцеральные аутотрансплантаты являются эффективным методом восстановления пищепроводной функции у онкологических больных после ларингэктомии с резекцией гортаноглотки. В исследуемых группах восстановление перорального питания было сопоставимым, что соответствует данным литературы о функциональной эффективности применения висцеральных трансплантатов при реконструкции циркулярных дефектов глотки и шейного отдела пищевода [6–10].

Основные различия между сравниваемыми методами касались не пищепроводной функции, а модели голосовой реабилитации. ТА + ГП является распространенным

вариантом восстановления речи после ларингэктомии, однако его результаты зависят от состояния протеза, регулярного ухода, повторных замен голосового протеза и доступности специализированного наблюдения [11–16].

Использование ИАЦК обеспечивает фонацию без имплантации голосового протеза. В настоящем исследовании применение данного метода показало большее временем максимальной фонации и более низкую оценку по опроснику VHI-30 при отсутствии значимых различий по большинству акустических параметров. Вероятно, субъективное преимущество ИАЦК связано не только с акустикой голоса, но и с меньшей зависимостью пациента от внешнего устройства.

Данные о функционировании голосового протеза подтверждают, что протез-зависимая голосовая реабилитация требует регулярного наблюдения. Медиана срока службы протеза составила 171 день, а основной причиной его замены было протекание. Эти результаты согласуются с данными литературы о том, что ГП является эффективным, но организационно и клинически трудоемким методом реабилитации [11–16].

Вместе с тем ИАЦК нельзя рассматривать как универсально предпочтительный метод. Его применение связано с большей хирургической нагрузкой за счет абдоминального этапа, резекции илеоцекального сегмента и формирования тонко-толстокишечного анастомоза. Поэтому использование ИАЦК требует оценки соматического статуса пациента и безопасности забора аутотрансплантата.

На основании полученных данных можно предложить дифференцированный подход к выбору метода реконструкции. ИАЦК предпочтителен при сохранном соматическом статусе, низком абдоминальном риске, высокой мотивации пациента к активной голосовой реабилитации и потребности в автономной фонации без ГП. ТА + ГП целесообразно применять у больных, для которых приоритетом является восстановление пищепроводной функции, а также при условии, что пациент готов к регулярному наблюдению и замене голосового протеза.

Сильной стороной исследования является комплексная оценка пищепроводной функции, акустических параметров голоса, функционирования голосового протеза, качества жизни пациентов по опроснику VHI-30 и осложнений у пациентов клинически сложной группы. Ограничениями данной работы служат небольшой объем выборки, неоднородность групп по клиническому статусу и отсутствие рандомизации. Вместе с тем исследование отражает реальную практику специализированных центров и позволяет оценить функциональные результаты висцеральной реконструкции после расширенных операций на верхних отделах аэродигестивного тракта.

Заключение

Висцеральные аутотрансплантаты обеспечивают эффективное восстановление пищепроводной функции у онкологических больных после ларингэктомии с резекцией гортаноглотки. Применение ИАЦК позволяет восстановить голосовую функцию без имплантации голосового протеза и ассоциировано с лучшей оценкой по опроснику VHI-30, однако требует строгого отбора пациентов. ТА + ГП остается надежным методом восстановления пищепроводного пути и речи, но предполагает зависимость пациента от функционирования голосового протеза, его замен и пожизненного специализированного наблюдения.

ЛИТЕРАТУРА / REFERENCES

1. Злокачественные новообразования в России в 2024 году (заболеваемость). Под ред. А.Д. Каприна, В.В. Старинского, А.О. Шахзадовой, Н.Ю. Золотарева. М.: МНИОИ им. П.А. Герцена – филиал ФГБУ «НМИЦ радиологии» Минздрава России, 2025. С. 31–32.
Malignant neoplasms in Russia in 2024 (morbidity). Eds.: A.D. Kaprin, V.V. Starinsky, A.O. Shakhzadova, N.Yu. Zolotaryov. Moscow: MNIOI im. P.A. Gertsena – filial FGBU "NMITS radiologii" Minzdrava Rossii, 2025. Pp. 31–32. (In Russ.).
2. Состояние онкологической помощи населению России в 2024 году. Под ред. А.Д. Каприна, В.В. Старинского, А.О. Шахзадовой. М.: МНИОИ им. П.А. Герцена – филиал ФГБУ «НМИЦ радиологии» Минздрава России, 2025. 262 с.
The state of oncological care for the Russian population in 2024. Eds.: A.D. Kaprin, V.V. Starinsky, A.O. Shakhzadova. Moscow: MNIOI im. P.A. Gertsena – filial FGBU "NMITS radiologii" Minzdrava Rossii, 2025. 262 p. (In Russ.).
3. Hoffmann T.K. Total laryngectomy – still cutting-edge? Cancers 2021;13(6):6. DOI: 10.3390/cancers13061405
4. Murariu M.O., Boia E.R., Sitaru A.M. et al. Long-term quality of life and functional outcomes in patients with total laryngectomy. Cancers 2025;17(6):1011. DOI: 10.3390/cancers17061011
5. Pourliaka T., Panagopoulou E., Siafaka V. Voice-related quality of life after total laryngectomy: a scoping review of recent evidence. Health Qual Life Outcom 2025;23(1):6. DOI: 10.1186/s12955-025-02334-6
6. Layton T., Thomas R., Harris C. et al. Clinical outcomes following pharyngolaryngectomy reconstruction: a 20-year single-centre study. J Laryngol Otol 2022;136(11):1105–12. DOI: 10.1017/s0022215122000019
7. Seidenberg B., Rosenak S.S., Hurwitt E.S., Som M.L. Immediate reconstruction of the cervical esophagus by a revascularized isolated jejunal segment. Ann Surg 1959;149(2):162–71. DOI: 10.1097/00000658-195902000-00002

8. Perez-Smith D., Wagels M., Theile D.R. Jejunal free flap reconstruction of the pharyngolaryngectomy defect: 368 consecutive cases. J Plast Reconstr Aesthet Surg 2013;66(1):9–15. DOI: 10.1016/j.bjps.2012.08.033
9. Akioka H., Uemura H., Masui T. et al. A survey of feeding and swallowing function after free jejunal flap reconstruction in cases of head and neck cancer. Mol Clin Oncol 2022;17(1):116. DOI: 10.3892/mco.2022.2549
10. Mortaja S., Chiumenti F.A., Kalaskar D.M., Dwivedi R.C. Surgical complications and functional outcomes of 3191 jejunal free flaps used for reconstruction of circumferential defects following head and neck cancer resections: a systematic review. Oral Oncol 2025;160:107130. DOI: 10.1016/j.oraloncology.2024.107130
11. Maniaci A., La Mantia I., Cocuzza S. et al. Vocal rehabilitation and quality of life after total laryngectomy: state-of-the-art and systematic review. Prosthesis 2023:5(3):587–601. DOI: 10.3390/prosthesis5030041
12. Cocuzza S., Maniaci A., Grillo C. et al. Voice-related quality of life in post-laryngectomy rehabilitation: tracheoesophageal fistula's wellness. International Int J Environ Res Public Health 2020;17(12):4605. DOI: 10.3390/ijerph17124605
13. Bourmand R., Olsson S. E., Fijany A. Tracheoesophageal puncture and quality of life after total laryngectomy: a systematic review and meta-analysis. Laryngoscope Investig Otolaryngol 2024;9(6):e70050. DOI: 10.1002/lio2.70050
14. Martins de Sousa M., Matos R., Vilarinho H. et al. Voice rehabilitation with voice prosthesis: Long term results, complications and risk factors. Cureus 20234;15(5):e38558. DOI: 10.1016/j.otoeng.2021.05.002
15. Molteni G., Gobbo G., Arietti V. et al. Prosthetic voice rehabilitation after laryngoesophagectomy: surgical and functional outcomes. Eur Arch Otorhinolaryngol 202;279(8):4085–92. DOI: 10.1007/s00405-022-07251-8
16. Galli A., Giordano L., Biafora M. et al. Voice prosthesis rehabilitation after total laryngectomy: are satisfaction and quality of life maintained over time? Acta Otorhinolaryngol Ital 2019;39(3):162–8. DOI: 10.14639/0392-100X-2227
17. Kawahara H., Shiraishi T., Yasugawa H. et al. A new surgical technique for voice restoration after laryngopharyngoesophagectomy with a free ileocolic graft: preliminary report. Surgery 1992;111(5): 569–75.
18. Sartoris A., Succo G., Mioli P., Merlino G. Reconstruction of the pharynx and cervical esophagus using ileocolic free autograft. Am J Surg 1999;178(4):316–22. DOI: 10.1016/S0002-9610(99)00177-4
19. Succo G., Mioli P., Merlino G., Sartoris A. New options for aerodigestive tract replacement after extended pharyngolaryngectomy. Laryngoscope 2000;110(10, Pt 1):1750–5. DOI: 10.1097/00005537-200010000-00036
20. Chen H.C., Ciudad P., Chen S.H., Agko M. Thirty-five years of single surgeon experience in the reconstruction of esophagus and voice with free ileocolon flap following total pharyngolaryngectomy. J Surg Oncol 2018;117(3):459–68. DOI: 10.1002/jso.24864
21. Lin K.Y., Huang C.W., Chen S.H. et al. Rehabilitation program for postlaryngectomy patients following ileocolon flap transfer for voice reconstruction: an essential part of success. J Reconstr Microsurg 2025;41(1):46–52. DOI: 10.1055/a-2320-5029

Вклад авторов
А.М. Свирновская: сбор и систематизация клинического материала, анализ функциональных результатов, статистическая обработка данных, написание текста статьи;
А.П. Поляков, М.В. Ратушный, А.Д. Каприн, И.В. Решетов: разработка концепции и дизайна исследования, редактирование.
Authors' contributions
A.M. Svirnovskaya: collection and systematization of clinical material, analysis of functional results, statistical data processing, article writing;
A.P. Polyakov, M.V. Ratushniy, A.D. Kaprin, I.V. Reshetov: development of the concept and design of the study, editing.

ORCID авторов / ORCID of authors
А.М. Свирновская / A.M. Svirnovskaya: https://orcid.org/0009-0006-1299-9319
А.П. Поляков / A.P. Polyakov: https://orcid.org/0000-0003-2095-5931
М.В. Ратушный / M.V. Ratushniy: https://orcid.org/0000-0002-4293-2725
А.Д. Каприн / A.D. Kaprin: https://orcid.org/0000-0001-8784-8415
И.В. Решетов / I.V. Reshetov: https://orcid.org/0000-0002-3888-8004

Конфликт интересов. Авторы заявляют об отсутствии конфликта интересов.
Conflict of interest. The authors declare no conflict of interest.

Финансирование. Работа выполнена без спонсорской поддержки.
Funding. The work was performed without external funding.

Соблюдение прав пациентов и правил биоэтики
Протокол исследования одобрен комитетом по биомедицинской биоэтике Московского научно-исследовательского онкологического института им. П.А. Герцена – филиала ФГБУ «Национальный медицинский исследовательский центр радиологии» Минздрава России. Все пациенты подписали информированное согласие на участие в исследовании.
Compliance with patient rights and principles of bioethics
The study protocol was approved by the biomedical ethics committee of the P.A. Hertzen Moscow Oncology Research Institute – branch of the National Medical Research Radiological Centre, Ministry of Health of Russia.
All patients signed an informed consent to participate in the study.

Статья поступила: 16.05.2026. **Принята к публикации:** 06.07.2026. **Опубликована онлайн:** 18.09.2026.
Article submitted: 16.05.2026. **Accepted for publication:** 06.07.2026. **Published online:** 18.09.2026.