DOI: https://doi.org/10.17650/2222-1468-2026-16-2-40-49

CC BY 4.0

Эффективность селперкатиниба в 1-й и последующих линиях таргетной терапии при нерезектабельном прогрессирующем медуллярном раке щитовидной железы с мутацией в гене *RET*

В.В. Полькин[1], Ю.А. Панасейкин[1], Н.В. Северская[1], П.А. Исаев[1], О.А. Урезко[1], А.А. Ильин[1], М.А. Кропотов[1], С.А. Иванов[1, 2], А.Д. Каприн[2, 3]

[1]Медицинский радиологический научный центр им. А.Ф. Цыба – филиал ФГБУ «Национальный медицинский исследовательский центр радиологии» Минздрава России; Россия, 249031 Обнинск, ул. Маршала Жукова, 10;
[2]ФГАОУ ВО «Российский университет дружбы народов им. Патриса Лумумбы»; Россия, 117198 Москва, ул. Миклухо-Маклая, 6;
[3]ФГБУ «Национальный медицинский исследовательский центр радиологии» Минздрава России; Россия, 125284 Москва, 2-й Боткинский проезд, 3

Контакты: Павел Анатольевич Исаев *isaev@mrrc.obninsk.ru*

Введение. Мутации в гене *RET* нередко выявляют у некоторых пациентов с медуллярным раком щитовидной железы (МРЩЖ). При нерезектабельном и метастатическом процессе применяют мультикиназные ингибиторы, однако их эффективность ограничена, а токсичность может потребовать коррекции терапии. Селперкатиниб – селективный ингибитор RET, продемонстрировавший высокую эффективность при *RET*-положительном МРЩЖ.
Цель исследования – сравнение эффективности и безопасности селперкатиниба при применении в 1-й и последующих линиях таргетной терапии у пациентов с прогрессирующим нерезектабельным и/или метастатическим МРЩЖ с мутацией в гене *RET*.
Материалы и методы. В исследование включены 20 пациентов с МРЩЖ. Больные разделены на 2 группы. В группе А (n = 10) селперкатиниб применяли в 1-й линии, в группе Б – во 2-й или 3-й линии после вандетаниба и/или кабозантиниба. Медиана наблюдения составила 43,5 и 9,25 мес соответственно. Эффективность оценивалась по критериям ответа солидных опухолей (Response Evaluation Criteria in Solid Tumours 1.1), а также по динамике уровня кальцитонина. Также анализировались нежелательные явления.
Результаты. В группе А средняя продолжительность терапии составила 42,9 мес. Полный ответ достигнут у 4 (40 %) пациентов, стабилизация заболевания – у 5 (50 %), частичный ответ – у 1 (10 %). Прогрессирование через 22 мес от начала лечения отмечено в 1 случае. Все пациенты живы и продолжают терапию. У 4 (40 %) больных уровень кальцитонина снизился до референсных значений. В группе Б средняя продолжительность терапии составила 11,8 мес. Частичный ответ зарегистрирован у 4 (40 %) пациентов, стабилизация – у 6 (60 %), полных ответов не отмечено. Один пациент умер вследствие прогрессирования заболевания. Снижение уровня кальцитонина наблюдалось, однако его нормализации достигнуто не было. Наиболее частым нежелательным явлением оказалась артериальная гипертензия. Ни у одного пациента лечение не было прекращено вследствие токсичности.
Заключение. Селперкатиниб продемонстрировал высокую эффективность и приемлемую безопасность при *RET*-положительном МРЩЖ. Его применение в 1-й линии характеризовалось более высокой частотой полного ответа и более выраженным снижением уровня кальцитонина по сравнению с последующими линиями. При этом назначение препарата после прогрессирования на фоне вандетаниба и/или кабозантиниба также позволило контролировать заболевание и было обоснованным вариантом терапии.

Ключевые слова: медуллярный рак щитовидной железы, ген *RET*, селперкатиниб, таргетная терапия, вандетаниб, кабозантиниб, кальцитонин

Для цитирования: Полькин В.В., Панасейкин Ю.А., Северская Н.В. и др. Эффективность селперкатиниба в 1-й и последующих линиях таргетной терапии при нерезектабельном прогрессирующем медуллярном раке щитовидной железы с мутацией в гене *RET*. Опухоли головы и шеи 2026;16(2):40–9.
DOI: https://doi.org/10.17650/2222-1468-2026-16-2-40-49

The efficacy of selperkatinib in the first and subsequent lines of targeted therapy in unresectable progressive medullary thyroid cancer with a mutation in the gene *RET*

V.V. Polkin[1], Yu.A. Panaseykin[1], N.V. Severskaya[1], P.A. Isaev[1], O.A. Urezko[1], A.A. Ilyin[1], M.A. Kropotov[1], S.A. Ivanov[1, 2], A.D. Kaprin[2, 3]

[1]A.F. Tsyb Medical Radiological Research Center – branch of the National Medical Research Radiological Centre, Ministry of Health of Russia; 10 Marshala Zhukova St., Obninsk 249031, Russia;
[2]RUDN University; 6 Miklukho-Maklaya St., Moscow 117198, Russia;
[3]National Medical Research Radiological Centre, Ministry of Health of Russia; 3 2nd Botkinsky Proezd, Moscow 125284, Russia

Contacts: Pavel Anatolyevich Isaev *isaev@mrrc.obninsk.ru*

Introduction. *RET* gene mutations are frequently detected in patients with medullary thyroid cancer (MTC). In unresectable and metastatic disease, multikinase inhibitors are used, however, their efficacy is limited, and toxicity may require therapy adjustment. Selpercatinib is a selective RET inhibitor that has demonstrated high efficacy in *RET*-positive MTC.
Aim. To compare the efficacy and safety of selpercatinib when used in the first versus subsequent lines of targeted therapy in patients with progressive unresectable and/or metastatic *RET*-mutated MTC.
Materials and methods. The study included 20 patients with MTC divided into two groups. In Group A (n = 10), selpercatinib was used as first-line therapy, in Group Б – in the second or third line after vandetanib and/or cabozantinib. The median follow-up was 43.5 and 9.25 months, respectively. Efficacy was evaluated using the Response Evaluation Criteria in Solid Tumours 1.1 and by analyzing serum calcitonin dynamics. Adverse events were also analyzed.
Results. In Group A, the mean duration of therapy was 42.9 months. Complete response was achieved in 4 (40 %) patients, stable disease – in 5 (50 %), and partial response – in 1 (10 %). Disease progression at 22 months from treatment initiation was noted in 1 case. All patients are alive and continue therapy. In 4 (40 %) patients, calcitonin levels decreased to reference values. In Group Б, the mean duration of therapy was 11.8 months. Partial response was registered in 4 (40 %) patients and stable disease in 6 (60 %); no complete responses were observed. One patient died due to disease progression. A decrease in calcitonin levels was observed, but normalization was not achieved. Arterial hypertension was the most common adverse event. Treatment was not discontinued in any patient due to toxicity.
Conclusion. Selpercatinib has demonstrated high efficacy and acceptable safety in *RET*-positive MTC. Its use in the first line was characterized by a higher complete response rate and a more pronounced decrease in calcitonin levels compared with subsequent lines. However, administration of the drug following progression on vandetanib and/or cabozantinib also allowed for disease control and represented a reasonable treatment option.

Keywords: medullary thyroid cancer, gene *RET*, selpercatinib, targeted therapy, vandetanib, cabozantinib, calcitonin

For citation: Polkin V.V., Panaseykin Yu.A., Severskaya N.V. et al. The efficacy of selperkatinib in the first and subsequent lines of targeted therapy in unresectable progressive medullary thyroid cancer with a mutation in the gene *RET*. Opukholi golovy i shei = Head and Neck Tumors 2026;16(2):40–9. (In Russ.).
DOI: https://doi.org/10.17650/2222-1468-2026-16-2-40-49

Введение

Мутации (патогенные варианты) в гене *RET* являются самой частой молекулярной находкой у больных медуллярным раком щитовидной железы (МРЩЖ) и могут быть как герминальными, так и соматическими. Герминальные активирующие мутации в этом гене приводят к развитию наследственного МРЩЖ как изолированного, так и в составе синдромов множественной эндокринной неоплазии типов 2А (МЭН 2А) и 2В (МЭН 2В). В совокупности эти наследственные синдромы составляют 25 % всех случаев МРЩЖ [1, 2]. При спорадическом МРЩЖ примерно в 50–60 % случаев обнаруживают соматические мутации в гене *RET*, наличие которых связывают с более агрессивным течением заболевания [3].

У больных папиллярным и низкодифференцированном раком щитовидной железы (РЩЖ) могут встречаться структурные хромосомные перестройки с вовлечением гена *RET* (*RET/PTC*), вызывающие конститутивную активацию тирозинкиназного домена *RET*, с запуском каскада внутриклеточных сигналов, приводящих к пролиферации, росту и выживанию клеток. Частота структурных перестроек *RET* у взрослых пациентов с дифференцированным РЩЖ не превышает 10 % [4–7]. У детей и подростков с данным заболеванием частота слияний *RET* выше, чем у взрослых, что, по данным ряда исследований, может быть связано с воздействием ионизирующего излучения [8–13].

Для лечения нерезектабельных форм МРЩЖ в настоящее время используют мультикиназные ингибиторы вандетаниб, кабозантиниб и ленватиниб, которые блокируют в том числе активность белка RET [14–17]. Частота объективного ответа (ЧОО) на них колеблется от 12 до 65 %. Эти препараты обладают

довольно высокой токсичностью, связанной с ингибированием и других киназ, главным образом фактора роста эндотелия сосудов (VEGFR), что требует снижения дозы или даже отмены лечения [17–19].

В настоящее время разработаны селективные ингибиторы RET. Одним из них является селперкатиниб. Результаты рандомизированного исследования III фазы LIBRETTO-531 продемонстрировали более высокую эффективность этого препарата по сравнению с вандетанибом и кабозантинибом у больных с распространенным МРЩЖ с мутацией в гене *RET*. Терапия данным препаратом снижала риск прогрессирования и смерти на 72 % (отношение рисков 0,28; p <0,001). Показано также преимущество селперкатиниба по сравнению с вандетанибом и кабозантинибом в отношении выживаемости без прогрессирования (ВБП) через 12 мес после окончания терапии (86,8 % против 65,7 %) и ЧОО (69,4 % против 38,8 %). Этот препарат продемонстрировал также лучшую переносимость [20].

Ранее мы представляли наш опыт лечения селперкатинибом в 1-й линии у больных МРЩЖ с мутацией в гене *RET* [21]. В настоящей работе мы представляем результаты применения селперкатиниба во 2-й и в 3-й линиях терапии у данной категории больных.

Цель исследования – сравнение эффективности и безопасности селперкатиниба при применении в 1-й и последующих линиях таргетной терапии у пациентов с прогрессирующим нерезектабельным и/или метастатическим МРЩЖ с мутацией в гене *RET*.

Материалы и методы

В исследование включены 20 пациентов с нерезектабельным и/или метастатическим МРЩЖ с наличием мутации в гене *RET* с прогрессированием, по поводу чего назначена таргетная терапия ингибиторами протеинкиназ. Больные разделены на 2 группы. Пациенты группы А (n = 10) получали селперкатиниб в 1-й линии. В группе Б (n = 10) также использовали этот препарат, но в качестве 2-й или 3-й линии таргетной терапии МРЩЖ. Пациенты группы А получали лечение с июля 2020 г. по май 2026 г. Медиана времени наблюдения составила 43,5 мес. Больные группы Б получали лечение с октября 2021 г. по май 2026 г. Медиана времени наблюдения в этой группе составила 9,25 мес.

В обеих группах было по 5 пациентов мужского и женского пола. Возраст больных группы А составил от 25 до 79 лет, средний возраст – 47,5 ± 17,9 года, а возраст пациентов группы Б – от 27 до 63 лет, средний возраст – 46,1 ± 12,1 года. Оценка по шкале Восточной кооперативной онкологической группы (Eastern Cooperative Oncology Group) на момент включения пациентов в исследование оказалась равной 0–1 балл. Клинико-демографические данные больных, включенных в исследование, представлены в табл. 1.

Таблица 1. *Клинико-демографическая характеристика пациентов, включенных в исследование*

Table 1. *Clinical and demographic characteristics of the study patients*

Показатель Parameter	Группа А (n = 10) Group A (n = 10)	Группа Б (n = 10) Group Б (n = 10)
Пол, n (%): Sex, n (%): мужской male женский female	 5 (50) 5 (50)	 5 (50) 5 (50)
Возраст, среднее ± стандартное отклонение, лет Age, mean ± standard deviation, years	47,5 ± 17,9 (25–79)	46,1 ± 12,1 (27–63)
Статус по шкале Восточной кооперативной онкологической группы, n (%): ECOG performance status, n (%): 0 баллов 0 points 1 балл 1 point	 4 (40) 6 (60)	 2 (20) 8 (80)
Период наблюдения, (медиана) Follow-up period (median)	Июль 2020 г. – май 2026 г. (43,5 мес) July 2020 – May 2026 (43.5 months)	Октябрь 2021 г. – май 2026 г. (9,25 мес) October 2021 – May 2026 (9.25 months)

У всех пациентов на начало терапии селперактинибом зарегистрированы таргетные очаги в лимфатических узлах шеи, средостения, в легких, печени, костях, почке, селезенке. Таргетные очаги и ответ на противоопухолевое лечение оценивались по критериям ответа солидных опухолей (Response Evaluation Criteria in Solid Tumours, RECIST 1.1). Локализация таргетных очагов пациентов групп А и Б представлена в табл. 2.

Предшествующая терапия у пациентов группы Б включала применение ингибиторов протеинкиназ (кабозантиниба и вандетаниба), одобренных для использования при метастатическом и/или нерезектабельном МРЩЖ. У всех больных она продолжалась не менее 3 мес и была отменена в связи с прогрессированием МРЩЖ или наступлением неприемлемой токсичности. Селперкатиниб во 2-й линии применялся у 7 (70 %) пациентов – после линии вандетаниба (n = 4) или кабозантиниба (n = 3). В 3-й линии, а именно после лечения кабозантинибом и вандетанибом, селперкатиниб применялся в 3 (30 %) случаях.

Таблица 2. *Локализация таргетных очагов, n (%)*

Table 2. *Localization of target lesions, n (%)*

Орган-мишень Target organ	Группа А (*n* = 10) Group A (*n* = 10)	Группа Б (*n* = 10) Group Б (*n* = 10)
Лимфатические узлы шеи Cervical lymph nodes	1 (4,8)	2 (6,3)
Лимфатические узлы средостения Mediastinal lymph nodes	6 (28,6)	11 (34,3)
Легкие Lungs	5 (23,8)	8 (25)
Печень Liver	3 (14,3)	6 (18,8)
Кости Bones	4 (19)	5 (15,6)
Почки Kidneys	1 (4,8)	0
Селезенка Spleen	1 (4,8)	0
Всего *Total*	*21 (100)*	*32 (100)*

Результаты

Средняя продолжительность терапии пациентов группы А, получавших селперкатиниб в 1-й линии терапии, составила 42,9 (6,1–67,9) мес. Полный ответ (ПО) достигнут у 4 (40 %) больных, стабилизация заболевания – у 5 (50 %), частичный ответ (ЧО) – у 1 (10 %). В 1 случае выявлено прогрессирование заболевания после 22 мес терапии селперкатинибом. Все 10 (100 %) пациентов группы А живы и продолжают получать этот препарат. Продолжительность терапии селперкатинибом и ответ на лечение в группе А представлены на рис. 1.

В ходе терапии у 4 (40 %) пациентов группы А отмечено снижение уровня кальцитонина до референсных значений (<9,5 пг/мл). У остальных больных также наблюдалось значительное снижение этого показателя. Динамика падения сывороточного кальцитонина у пациентов группы А представлена на рис. 2.

В группе Б средняя продолжительность лечения селперкатинибом составила 11,8 (2,4–41,8) мес. Живы 9 (90 %) из 10 пациентов. Один больной умер от прогрессирования МРЩЖ через 9,2 мес после начала лечения. Девять пациентов продолжают получать селперкатиниб. В 1 случае зарегистрировано прогрессирование заболевания через 41,8 мес от начала терапии, но в связи с отсутствием альтернативного лечения больной продолжает принимать этот препарат. ЧО

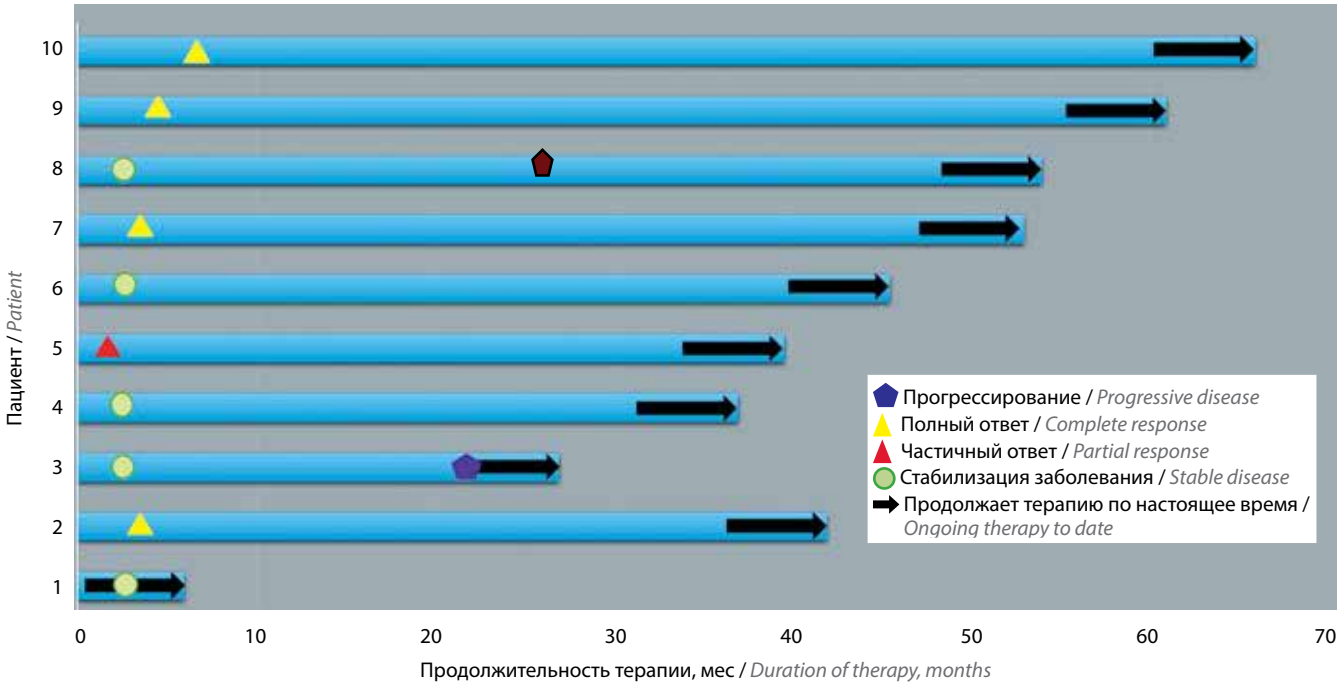

Рис. 1. *Продолжительность терапии селперкатинибом и ответ на лечение у пациентов группы А*

Fig. 1. *Duration of selpercatinib therapy and treatment response in Group A patients*

Таблица 3. *Ответ на лечение пациентов, получающих селперкатиниб в 1-й и в последующих линиях терапии*

Table 3. *Response to treatment in patients receiving selpercatinib in first- and subsequent lines of therapy*

Показатель Parameter	Группа А Group A	Группа Б Group Б
Полный ответ, *n* Complete response, *n*	4	0
Частичный ответ, *n* Partial response, n	1	2
Стабилизация заболевания, *n* Stable disease, *n*	5	6
Прогрессирование, *n* Progressive disease, *n*	1	2
Нормализация уровня тиреокальцитонина, *n* Calcitonin level normalization, *n*	4	0
Частота объективного ответа (полный ответ + частичный ответ), *n* Objective response rate (complete response + partial response), *n*	5	2
1-летняя выживаемость без прогрессирования, % 1-year progression-free survival, %	90	Нет данных No data

наблюдался у 4 (40 %) пациентов, стабилизация заболевания – у 6 (60 %). Случаев ПО отмечено не было.

Продолжительность терапии селперкатинибом и ответ на лечение у пациентов группы Б представлены на рис. 3.

У пациентов, получавших селперкатиниб во 2-й и 3-й линиях, в динамике также отмечалось значительное снижение уровня кальцитонина, однако не было случаев его уменьшения до референсных значений. Сводные данные по снижению уровня кальцитонина у пациентов, получавших селперкатиниб в 1-й линии, представлены на рис. 4.

Нежелательные явления (НЯ) зарегистрированы в обеих группах; частота их развития значимо не различалась. Наиболее частым побочным эффектом была артериальная гипертензия, которую отмечали все пациенты. Она корректировалась стандартной гипотензивной терапией. У 1 пациента с нефрэктомией в анамнезе отмечено увеличение уровня креатинина на 30 %. Изменение массы тела наблюдалось у 6 больных: у 4 – снижение, у 2 – увеличение более чем на 10 %. Редукция дозы препарата со 160 мг 2 раза в сутки до 120 мг 2 раза в сутки потребовалась в 4 случаях, когда масса тела составила <50 кг. У 2 пациентов доза препарата была снижена до 120 мг 2 раза в сутки из-за проблем с доступностью препарата.

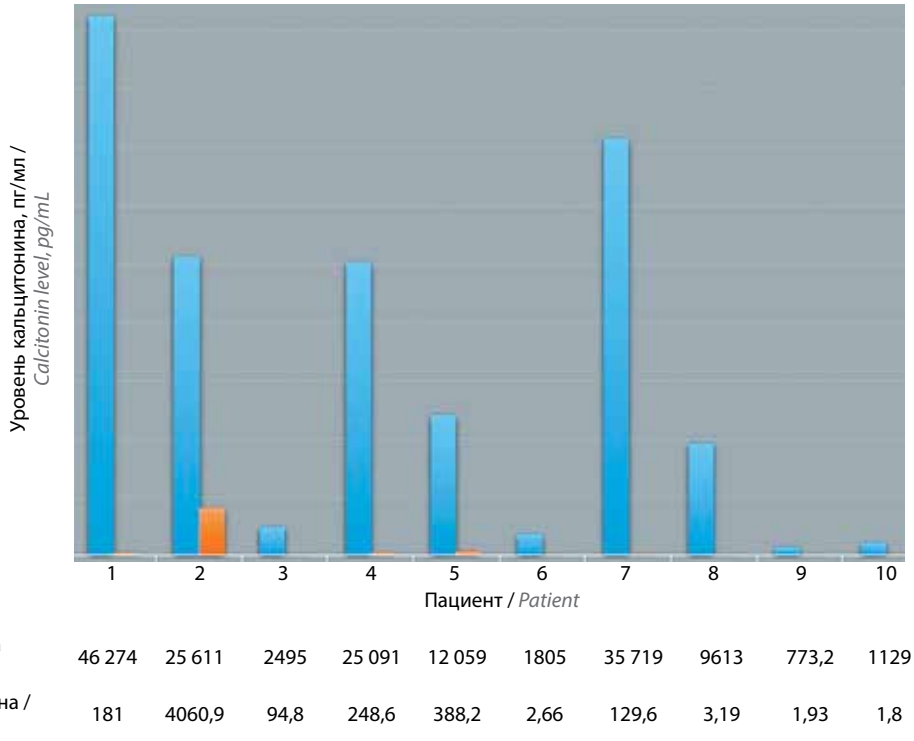

Рис. 2. *Динамика падения сывороточного кальцитонина у пациентов группы А*

Fig. 2. *Dynamics of serum calcitonin decrease in Group A patients*

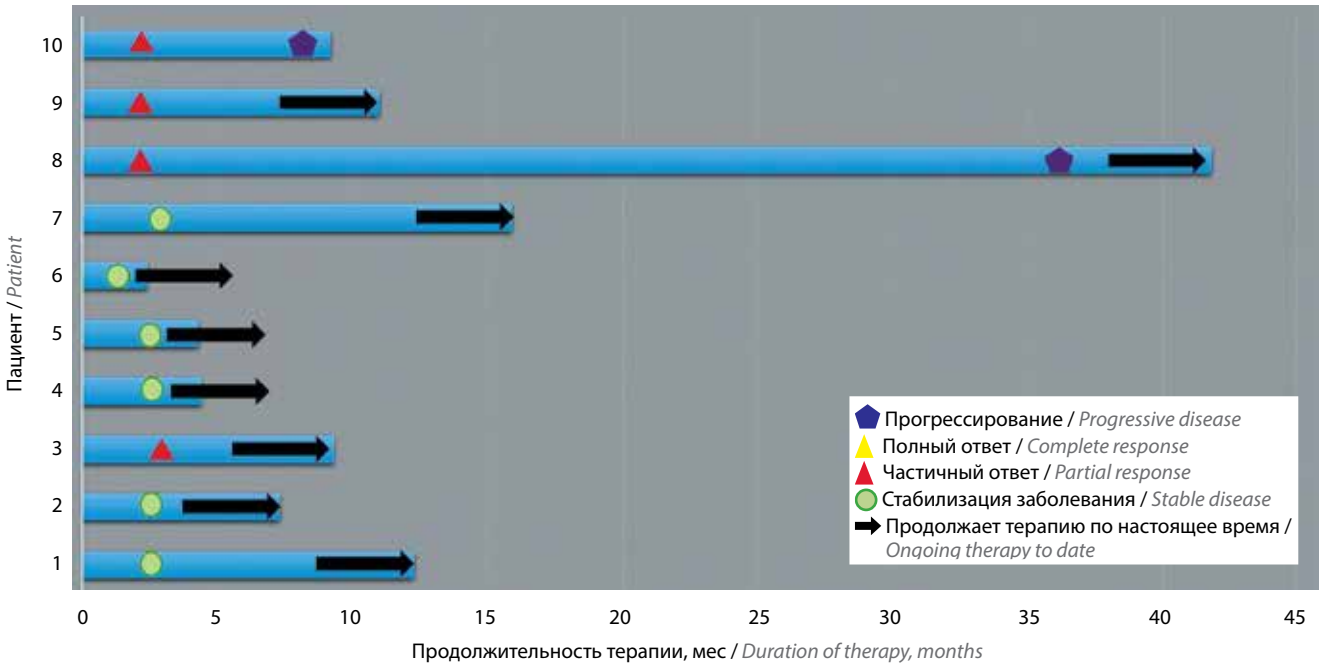

Рис. 3. *Продолжительность терапии селперкатинибом и ответ на лечение у пациентов группы В*

Fig. 3. *Duration of selpercatinib therapy and treatment response in Group Б patients*

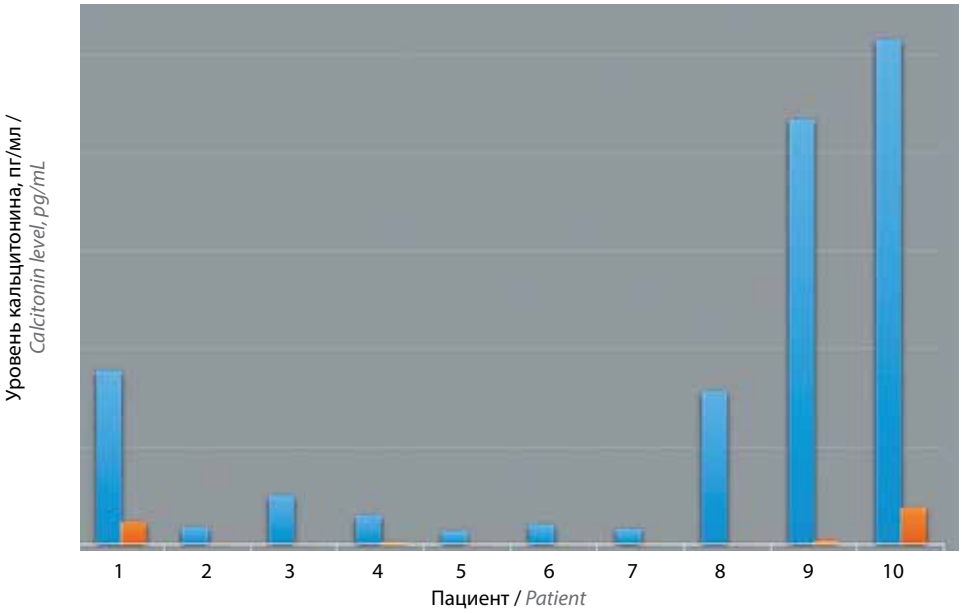

	1	2	3	4	5	6	7	8	9	10
Уровень кальцитонина на момент начала терапии / *Baseline calcitonin level*	17 800	1813	5009,8	2961,1	1270	2003	1587	15 729	43 405	51 542
Наилучший ответ по уровню кальцитонина / *Best response in calcitonin level*	2300	45,8	42,9	267	50,2	80	45,8	126	400	3844

Рис. 4. *Динамика падения сывороточного кальцитонина у пациентов группы Б*

Fig. 4. *Dynamics of serum calcitonin decrease in Group Б patients*

Обсуждение

Применение в качестве «золотого стандарта» терапии *RET*-положительного МРЩЖ препарата селперкатиниба, включенного в клинические рекомендации Минздрава России, позволяет увеличить продолжительность жизни пациентов, характеризуется низкой токсичностью и обеспечивает удовлетворительное качество жизни пациентов [22].

Результаты крупных международных рандомизированных исследований впечатляют. В исследовании I–II фаз LIBRETTO-001 (n = 143) продемонстрирована эффективность селперкатиниба как в 1-й линии, так и после предшествующего лечения вандетанибом и/или кабозантинибом. ЧОО в обеих группах составила 73 и 69 % соответственно, в том числе полного ответа – 11 и 9 % соответственно; 1-летняя ВБП оказалась равной 92 и 82 % соответственно [23].

В рандомизированном исследовании III фазы LIBRETTO-531 (n = 291) эффективность селперкатиниба (в дозе 320 мг/сут) в 1-й линии сравнивали с эффективностью вандетаниба (в дозе 300 мг/сут) или кабозантиниба (в дозе 140 мг/сут) – на выбор врача. При медиане наблюдения 12 мес в группе селперкатиниба медиана ВБП не была достигнута, в контрольной группе она составила 16,8 мес. Однолетняя ВБП в группах селперкатиниба и вандетаниба/кабозантиниба составила 86,8 и 65,7 % соответственно, ЧОО в группе селперкатиниба – 69,4 % (ПО – 11,9 %, ЧО – 57,5 %), в контрольной группе – 38,8 % (ПО – 4,1 %, ЧО – 34,7 %). Селперкатиниб продемонстрировал также лучшую переносимость по сравнению с вандетанибом и кабозантинибом. Снижение дозы препарата из-за токсичности потребовалось 38,9 % пациентов, получавших селперкатиниб, и 77,3 % больных, получавших вандетаниб/кабозантиниб; перерыв в лечении пришлось сделать в 56 и 81,9 % случаев соответственно, отменить препарат – в 4,7 и 26,8 % соответственно [20].

В анализируемой нами группе получены данные, наглядно показывающие эффективность селперкатиниба в 1-й линии: частота ПО составила 40 %, в группе предшествующего лечения вандетанибом и/или кабозантинибом ПО не наблюдался и был зарегистрирован 1 летальный исход по причине прогрессирования заболевания.

Селперкатиниб показал высокий уровень безопасности. По сравнению с предыдущими промежуточными анализами НЯ выявлены не были. Несмотря на то, что 4 пациентам потребовалась коррекция дозы, ни один больной не прекратил лечение из-за развития побочных эффектов лечения.

В связи с тем, что в 25 % случаев *RET*-мутации имеют наследственную форму и передаются от родителей детям, немаловажным остается вопрос применения селперкатиниба у пациентов младшего возраста. Хотя в нашем исследовании не участвовали дети, предварительные данные указывают на эффективность селперкатиниба и в педиатрической практике.

Эффективность селперкатиниба у пациентов детского и молодого возраста оценивалась в международном одногрупповом многокогортном клиническом исследовании LIBRETTO-121 (NCT03899792). Больные получали селперкатиниб в дозе 92 мг/м^2 перорально 2 раза в сутки до прогрессирования заболевания, развития неприемлемой токсичности или наступления иной причины прекращения терапии. В первичную популяцию включены 25 пациентов в возрасте от 2 до 20 лет с местно-распространенными или метастатическими солидными опухолями с активацией *RET*, рефрактерными к доступным методам терапии, или которым не проводилась стандартная системная курабельная терапия.

Основными показателями эффективности препарата являлись подтвержденная общая ЧОО и продолжительность ответа. Подтвержденная ЧОО, определенная по критериям RECIST 1.1 независимым комитетом методом слепой оценки, составила 48 % (95 % доверительный интервал (ДИ) 28–69). Медиана продолжительности ответа не была достигнута (95 % ДИ не поддается оценке (НП)). При этом через 12 мес от начала терапии ответ сохранялся у 92 % пациентов с зарегистрированным ответом на лечение. Устойчивые ответы наблюдались у пациентов детского и молодого возраста с МРЩЖ и мутацией в гене *RET* (n = 14; ЧОО – 43 % (95 % ДИ 18–71)) и РЩЖ со слиянием гена *RET* (n = 10; ЧОО – 60 % (95 % ДИ 26–88 %)) [24].

В соответствии с протоколами лечения отдельных пациентов, одобренными независимыми наблюдательными советами и разрешенными регулирующим органом, пациентам детского возраста с *RET*-положительным МРЩЖ предлагается селперкатиниб со стартовой дозы 90 мг/м^2 2 раза в день. В клиническом наблюдении U. Gerdemann и соавт. подробно описаны 4 клинических случая лечения пациентов до 8 лет с опухолями с изменениями гена *RET*. Продолжительность терапии селперкатинибом на момент публикации этой статьи достигала 120 дней, при этом ЧО зарегистрирован в 50 % случаев. Прекращения лечения, связанного с НЯ, не потребовалось ни одному больному [25].

A. Shankar и соавт. описали 6 клинических случаев лечения МРЩЖ у детей – у 3 мальчиков и 3 девочек от 3 до 12 лет, у 4 из которых была множественная эндокринная неоплазия 2B типа, у 2 – множественная эндокринная неоплазия 2A типа. Всем больным ранее были проведены тотальная тиреоидэктомия и центральная шейная лимфаденэктомия. В последующем из-за диссеминации и нерезектабельности опухолевого процесса назначена терапия селперкатинибом. Уже через 2 нед отмечено снижение уровня кальцитонина, сохраняющегося на момент публикации в диапазоне от 11 до 22 мес. В 4 наблюдениях зафиксирован ЧО,

в 2 – стабилизация заболевания. Возникшие НЯ описываются как контролируемые и не были причиной коррекции дозы [26].

Интерес представляет крупный метаанализ J. Wang и соавт., посвященный сравнению эффективности селперкатиниба и других мультикиназных ингибиоров при распространенном МРЩЖ [26]. В него включены 5 крупных исследований с общим числом пациентов 1076. Основной целью была оценка ВБП. Также анализировались ЧОО и НЯ при применении мультикиназных ингибиторов. Авторы выявили значительное преимущество в ВБП селперкатиниба по сравнению с мультикиназными ингибиторами (отношение рисков 0,10; 95 % ДИ 0,05–0,18; $p = 0,999$) и ЧОО (отношение шансов 122,6; 95 % ДИ 34,5–435,6). Хотя в данном исследовании напрямую не сравниваются результаты применения селперкатниба в 1-й и последующих линиях, авторы отмечают большую эффективность селперкатиниба в качестве 1-й линии таргетной терапии при распространенном МРЩЖ [27]. Мы также отметили выраженное снижение уровня кальцитонина при применении этого препарата в 1-й линии.

Насколько нам известно, в настоящем исследовании впервые в России сравнивается эффективность селперакатиниба в 1-й и последующих линиях у *RET*-положительных пациентов с нерезектабильным и/или прогрессирующим МРЩЖ, которые на фоне клинико-рентгенологического прогрессирования заболевания имели возможность получить мощный ингибитор *RET*. Применение селперкатиниба дает возможность продолжить лечение и получить максимальную пользу от его приема. В ходе анализа данных мировой литературы, посвященной эффективности таргетной терапии МРЩЖ, выявлено несомненное преимущество этого препарата по сравнению с другими мультикиназными ингибиторами, такими как вандетаниб и кабозантиниб. При этом можно предположить лучшие результаты терапии при назначении селперкатиниба в качестве 1-й линии по сравнению с его использованием во 2-й и 3-й линиях у пациентов с прогрессирующим и/или нерезектабельным МРЩЖ с мутациями в гене *RET*. Однако небольшое число больных, включенных в анализ ($n = 20$), значительные различия в медиане наблюдения (43,5 мес против 9,25 мес) пациентов из разных групп свидетельствуют о необходимости продолжения исследований в данном направлении.

Заключение

Селперкатиниб является эффективным препаратом, позволяющим проводить целенаправленное лечение опухолей, связанных с мутациями в гене *RET*. При наличии у больных МРЩЖ герминальной или соматической мутации в этом гене и показаний к системной терапии рекомендовано применять данный препарат в 1-й линии в дозе 160 мг 2 раза в сутки при массе тела >50 кг или 120 мг 2 раза в сутки при массе тела <50 кг. Назначение селперкатиниба в 1-й линии характеризуется высокой ЧОО по сравнению с его использованием во 2-й и 3-й линиях. Однако, несмотря на низкую ЧОО (20 %) во 2-й и 3-й линиях, назначение данного лекарственного средства все равно оправданно в качестве безальтернативного препарата, позволяющего достичь стабилизации опухолевого процесса после прогрессирования МРЩЖ на фоне вандетаниба и кабозантиниба.

ЛИТЕРАТУРА / REFERENCES

1. Saad M.F., Ordonez N.G., Rashid R.K. et al. Medullary carcinoma of the thyroid. A study of the clinical features and prognostic factors in 161 patients. Medicine (Baltimore) 1984;63(6):319–42.
2. Romei C., Pardi E., Catani F., Elisei R. Genetic and clinical features of multiple endocrine neoplasia types 1 and 2. J Oncol 2012;2012:705036. DOI: 10.1155/2012/705036
3. Ciampi R., Romei C., Ramone T. et al. Genetic landscape of somatic mutations in a large cohort of sporadic medullary thyroid carcinomas studied by next-generation targeted sequencing. iScience 2019;20:324–36. DOI: 10.1016/j.isci.2019.09.030
4. Cancer Genome Atlas Research Network. Integrated genomic characterization of papillary thyroid carcinoma. Cell 2014;159(3):676–90. DOI: 10.1016/j.cell.2014.09.050
5. Liu Z., Hou P., Ji M. et al. Highly prevalent genetic alterations in receptor tyrosine kinases and phosphatidylinositol 3-kinase/akt and mitogen-activated protein kinase pathways in anaplastic and follicular thyroid cancers. J Clin Endocrinol Metab 2008;93(8):3106–16. DOI: 10.1210/jc.2008-0273
6. Landa I., Ibrahimpasic T., Boucai L. et al. Genomic and transcriptomic hallmarks of poorly differentiated and anaplastic thyroid cancers. J Clin Invest 2016;126(3):1052–66. DOI: 10.1172/JCI85271
7. Pozdeyev N., Gay L.M., Sokol E.S. et al. Genetic analysis of 779 advanced differentiated and anaplastic thyroid cancers. Clin Cancer Res 2018;24(13):3059–68. DOI: 10.1158/1078-0432.CCR-18-0373
8. Santoro M., Papotti M., Chiappetta G. et al. RET activation and clinicopathologic features in poorly differentiated thyroid tumors. J Clin Endocrinol Metab 2002;87(1):370–9. DOI: 10.1210/jcem.87.1.8174
9. Duan H., Li Y., Hu P. et al. Mutational profiling of poorly differentiated and anaplastic thyroid carcinoma by the use of targeted next-generation sequencing. Histopathology 2019;75(6):890–9. DOI: 10.1111/his.13942
10. Nikiforov Y.E., Rowland J.M., Bove K.E. et al. Distinct pattern of ret oncogene rearrangements in morphological variants of radiation-induced and sporadic thyroid papillary carcinomas in children. Cancer Res 1997;57(9):1690–4.
11. Ciampi R., Giordano T.J., Wikenheiser-Brokamp K. et al. HOOK3-RET: a novel type of RET/PTC rearrangement in papillary

thyroid carcinoma. Endocr Relat Cancer 2007;14(2):445–52. DOI: 10.1677/ERC-07-0039
12. Vanden Borre P., Schrock A.B., Anderson P.M. et al. Pediatric, adolescent, and young adult thyroid carcinoma harbors frequent and diverse targetable genomic alterations, including kinase fusions. Oncologist 2017;22(3):255–63. DOI: 10.1634/theoncologist.2016-0279
13. Su X., Li Z., He C. et al. Radiation exposure, young age, and female gender are associated with high prevalence of RET/PTC1 and RET/PTC3 in papillary thyroid cancer: a meta-analysis. Oncotarget 2016;7(13):16716–30. DOI: 10.18632/oncotarget.7574
14. Wells S.A. Jr., Robinson B.G., Gagel R.F. et al. Vandetanib in patients with locally advanced or metastatic medullary thyroid cancer: a randomized, double-blind phase III trial. Ann Surg Oncol 2024;31(6):3611–4. DOI: 10.1245/s10434-024-15079-1
15. Elisei R., Schlumberger M.J., Muller S.P. et al. Cabozantinib in progressive medullary thyroid cancer. J Clin Oncol 2013;31(29):3639–46. DOI: 10.1200/JCO.2012.48.4659
16. Brose M.S., Nutting C.M., Jarzab B. et al. Sorafenib in radioactive iodine-refractory, locally advanced or metastatic differentiated thyroid cancer: a randomised, double-blind, phase 3 trial. Lancet 2014;384(9940):319–28. DOI: 10.1016/S0140-6736(14)60421-9
17. Schlumberger M., Tahara M., Wirth L.J. et al. Lenvatinib versus placebo in radioiodine-refractory thyroid cancer. N Engl J Med 2015;372(7):621–30. DOI: 10.1056/NEJMoa1406470
18. Brose M.S., Bible K.C., Chow L.Q.M. et al. Management of treatment-related toxicities in advanced medullary thyroid cancer. Cancer Treat Rev 2018;66:64–73. DOI: 10.1016/j.ctrv.2018.04.007
19. Cabanillas M.E., Habra M.A. Lenvatinib: Role in thyroid cancer and other solid tumors. Cancer Treat Rev 2016;42:47–55. DOI: 10.1016/j.ctrv.2015.11.003
20. Hadoux J., Elisei R., Brose M.S. et al. Phase 3 trial of selpercatinib in advanced *RET*-mutant medullary thyroid cancer. New En J Med 2023;389(20):1851–61. DOI: 10.1056/NEJMoa2309719
21. Плугарь А.К., Северская Н.В., Исаев П.А. и др. Селперкатиниб – новая опция прецизионного подхода к лечению медуллярного рака щитовидной железы. Опухоли головы и шеи 2024;14(4):77–85. DOI: 10.17650/2222-1468-2024-14-4-77-85
Plugar A.K., Severskaya N.V., Isaev P.A. et al. Selpercatinib – a new option for a precision approach to the treatment of medullary thyroid cancer. Opukholi golovy i shei = Head and Neck Tumors 2024;14(4):77–85. (In Russ.).
22. Медуллярный рак щитовидной железы. Клинические рекомендации Минздрава России. 2024.
Medullary thyroid cancer. Clinical recommendations of the Ministry of Health of Russia. 2024. (In Russ.).
23. Wirth L.J., Sherman E., Robinson B. et al. Efficacy of selpercatinib in *RET*-altered thyroid cancers. N Engl J Med 2020;383(9):825–35. DOI: 10.1056/NEJMoa2005651
24. Laetsch T.W., Alvaro R.H., Ziegler D. et al. OR28-05 selpercatinib in pediatric and adolescent patients with RET-altered solid tumors: safety and efficacy results from the phase 1/2 LIBRETTO-121 study. J Endocr Soc 2025;9(Suppl 1):bvaf149.1746. DOI: 10.1210/jendso/bvaf149.1746
25. Gerdemann U., Lee Y.A., Henry D. et al. First experience of LOXO-292 in the management of pediatric patients with RET-altered cancers. J Clin Oncol 2019;37(15 Supp).
26. Shankar A., Kurzawinski T., Ross E. et al. Treatment outcome with a selective RET tyrosine kinase inhibitor selpercatinib in children with multiple endocrine neoplasia type 2 and advanced medullary thyroid carcinoma. Eur J Cancer 2021;158:38–46. DOI: 10.1016/j.ejca.2021.09.012
27. Wang J., Cao G., Liu Y. et al. Selpercatinib versus multi-kinase inhibitors for advanced medullary thyroid cancer: a network meta-analysis of RET-targeted therapies. Front Endocrinol (Lausanne) 2026;17:1851074. DOI: 10.3389/fendo.2026.1851074

Вклад авторов
В.В. Полькин: получение данных для анализа, анализ полученных данных;
Ю.А. Панасейкин, П.А. Исаев: обзор публикаций по теме статьи, получение данных для анализа, анализ полученных данных, написание текста статьи;
Н.В. Северская, А.А. Ильин: интерпретация результатов, написание текста статьи;
О.А. Урезко: обзор публикаций по теме статьи, написание текста статьи;
М.А. Кропотов, С.А. Иванов, А.Д. Каприн: постановка проблемы, разработка концепции исследования, анализ данных литературы.
Authors' contributions
V.V. Polkin: obtaining data for analysis, analyzing the data obtained;
Yu.A. Panaseykin, P.A. Isaev: review of publications on the topic of the article, obtaining data for analysis, analyzing the data obtained, article writing;
N.V. Severskaya, A.A. Ilyin: interpretation of the results, article writing;
O.A. Uresko: review of publications on the topic of the article, article writing;
M.A. Kropotov, S.A. Ivanov, A.D. Kaprin: problem statement, development of a research concept, analysis of literature data.

ORCID авторов / ORCID of authors
В.В. Полькин / V.V. Polkin: https://orcid.org/0000-0003-0857-321X
Ю.А.Панасейкин / Yu.A. Panaseykin: https://orcid.org/0000-0003-4537-0534
Н. В. Северская / N.V. Severskaya: https://orcid.org/0000-0002-9426-8459
П.А. Исаев / P.A. Isaev: https://orcid.org/0000-0001-9831-4814
О.А. Урезко / O.A. Urezko: https://orcid.org/0000-0002-4529-4490
А.А. Ильин / A.A. Ilyin: https://orcid.org/0000-0002-6581-633X
М.А. Кропотов / M.A. Kropotov: https://orcid.org/0000-0002-9132-3416
С.А. Иванов / S.A. Ivanov: https://orcid.org/0000-0001-7689-6032
А.Д. Каприн / A.D. Kaprin: https://orcid.org/0000-0001-8784-8415

Конфликт интересов. Авторы заявляют об отсутствии возможных конфликтов интересов.
Conflict of interest. The authors declare that there are no possible conflicts of interest.

Финансирование. Статья подготовлена без спонсорской поддержки.
Funding. The article was prepared without sponsorship.

Соблюдение прав пациентов и правил биоэтики

Протокол исследования одобрен комитетом по биомедицинской этике Медицинского радиологического научного центра им. А.Ф. Цыба – филиала ФГБУ «Национальный медицинский исследовательский центр радиологии» Минздрава России.

Все пациенты подписали информированное согласие на участие в исследовании.

Compliance with patient rights and principles of bioethics

The study protocol was approved by the biomedical ethics committee of the A.F. Tsyb Medical Radiological Research Center – branch of the National Medical Research Radiological Centre, Ministry of Health of Russia.

All patients signed an informed consent to participate in the study.

Статья поступила: 14.08.2026. **Принята к публикации:** 28.08.2026. **Опубликована онлайн:** 18.09.2026.
Article submitted: 14.08.2026. **Accepted for publication:** 28.08.2026. **Published online:** 18.09.2026.