

Клинический опыт открытых резекций гортани

Л.Г. Кожанов¹, А.М. Сдвижков¹, А.Л. Кожанов², С.А. Кравцов¹, М.Т. Беков¹, М.В. Мулярец¹

¹ГБУЗ «Онкологический клинический диспансер № 1 Департамента здравоохранения города Москвы»;
Россия, 105005 Москва, ул. Бауманская, 17/1;

²ГБУЗ «Научно-исследовательский клинический институт оториноларингологии им. Л.И. Свержевского Департамента здравоохранения города Москвы»; Россия, 117152 Москва, Загородное шоссе, 18А, стр. 2

Контакты: Андрей Леонидович Кожанов kojanov_a@mail.ru

Введение. Проблема лечения и реабилитации больных раком гортани остается сложной и противоречивой. Важным условием при выборе вида и объема функционально щадящего хирургического вмешательства является точная предоперационная диагностика распространенности опухолевого процесса и онкологическая адекватность выполняемого вмешательства. В настоящее время остается актуальным вопрос об одномоментном восстановлении утраченных функций гортани после органосохраняющих операций. С этой целью ряд авторов применяют как ауто-/гомотрансплантаты, так и эндопротезы из различных материалов. В ряде наблюдений после эндопротезирования при резекциях гортани не удавалось восстановить просвет органа из-за роста грануляций, наличия рубцовых стенозов, ларинготрахеомалиции.

Цель исследования — повышение эффективности лечения и реабилитации больных раком гортани при выполнении открытых резекций органа.

Материалы и методы. Наш опыт основан на выполнении открытых резекций гортани у 86 больных в ГБУЗ «Онкологический клинический диспансер № 1 Департамента здравоохранения города Москвы» в 2011–2014 гг. Первичный рак гортани установлен у 84 (97,7 %) пациентов, рецидив рака гортани после полного курса лучевой терапии операции — у 2 (2,3 %). Резекции гортани в вертикальной плоскости проведены у 74 пациентов, в горизонтальной — у 12.

Вертикальные резекции выполнялись при локализации опухоли в области голосовой и вестибулярных складок, на передней комиссуре, в подскладковом пространстве, гортанном желудочке, горизонтальные — при локализации опухоли в области надгортанника, вестибулярных складок, валлекул, корня языка при интактности черпаловидных хрящей и подвижности голосовых складок. В послеоперационном периоде важным аспектом являлось восстановление функций органа, которое заключалось в ранней реабилитации дыхательной, голосовой и защитной функций. Для оценки просвета оперированной гортани проводили эндоскопический осмотр. При выявлении лигатур, грануляций, рубцов их удаляли. При планировании деканюляции выполняли ультразвуковое исследование гортани. Для оценки эффективности восстановления голосовой функции осуществляли компьютерный акустический анализ голоса.

Результаты. Восстановление утраченных функций гортани после органосохраняющих открытых резекций у больных раком гортани обеспечивается путем реконструкции оставшихся элементов органа, формирования в нем адекватного просвета для дыхания и в результате проведения послеоперационной эндоскопической коррекции и ранней реабилитации дыхательной, голосовой и защитной функций.

Заключение. Выполнение открытых резекций гортани с восстановлением оставшихся элементов и одномоментной реконструкцией просвета органа на эндопротезе, а также последующее комбинированное лечение позволило восстановить дыхательную функцию у 93,1 % больных, голосовую — у 91,9 %.

Ключевые слова: открытая резекция гортани, реабилитация, восстановление голоса

DOI: 10.17650/2222-1468-2017-7-4-35-40

Open laryngectomy: Clinical experience

L.G. Kozhanov¹, A.M. Sdvizhkov¹, A.L. Kozhanov², S.A. Kravtsov¹, M.T. Bekov¹, M.V. Mulyarets¹

¹Clinical Oncology Dispensary No. 1 of the Moscow Healthcare Department; 17/1
Baumanskaya St., Moscow 105005, Russia;

²L.I. Sverzhovsky Scientific Research Clinical Institute of Otorhinolaryngology of the Moscow Healthcare Department;
18A-2 Zagorodnoe Highway, Moscow 117152, Russia

Introduction. The problem of treatment and rehabilitation of patients with laryngeal cancer has been a complicated and controversial one. Important conditions for selection of the type and scale of functionally sparing surgical intervention are accurate preoperative diagnosis of advancement of the tumor and oncological appropriateness of the intervention. Currently, the problem of single-step reconstruction of lost laryngeal functions after organ-preserving surgeries remains open. For this purpose, researchers use both auto-/homografts and endoprosthesis made of various materials. In some cases, endoprosthesis in laryngectomy didn't allow to restore laryngeal lumen due to granulation tissue, cicatricial stenosis, laryngotracheomalacia.

The study objective is to increase treatment and rehabilitation effectiveness in patients with laryngeal cancer after open laryngectomy.

Materials and methods. *Our experience is based on open laryngectomies in 86 patients performed at the Clinical Oncology Dispensary No. 1 of the Moscow Healthcare Department in the period from 2011 to 2014. Primary laryngeal cancer was diagnosed in 84 (97.7 %) patients, recurrent laryngeal cancer after a full course of radiation therapy – in 2 (2.3 %) patients. Vertical laryngectomy was performed in 74 patients, horizontal – in 12 patients.*

Vertical laryngectomies were performed for tumors located near the vocal and vestibular flaps, anterior commissure, subglottis, laryngeal sinus; horizontal for tumors located near the epiglottis, vestibular flaps, vallecula, root of the tongue if arytenoids were intact and vocal cords were mobile. In the postoperative period, an important factor was restoration of the organ's function through early rehabilitation of respiratory, vocal, and protective functions. Evaluation of the laryngeal lumen was performed using endoscopic examination. Any diagnosed ligatures, granulation tissue, scars were resected. Prior to decannulation, ultrasound examination of the larynx was performed. Effectiveness of vocal function restoration was evaluated using computer acoustic analysis of the voice.

Results. *Restoration of the lost laryngeal functions after organ-preserving open laryngectomies in patients with laryngeal cancer is achieved through reconstruction of the remaining parts of the organ, formation of an adequate lumen for breathing through postoperative endoscopic correction, and early rehabilitation of respiratory, vocal, and protective function.*

Conclusion. *Open laryngectomies with restoration of the remaining parts and single-step reconstruction of the lumen with an endoprosthesis, as well as subsequent combined treatment, allowed to restore respiratory function in 93.1 % patients, vocal function – in 91.9 % patients.*

Key words: *open laryngectomy, rehabilitation, restoration of the voice*

Введение

Проблема лечения и реабилитации больных раком гортани остается сложной и противоречивой, так как большинство из них поступает на лечение, имея III–IV стадию заболевания [1, 2]. За последние годы разработаны новые аспекты как консервативного, так и хирургического лечения [1–3]. В настоящее время большое внимание уделяется органосохраняющему хирургическому лечению больных раком гортани, которое получило развитие в 2 аспектах: в эндоларингеальных резекциях с применением микрохирургической техники и лазера [4–11] и открытых операциях [1, 2, 10–17]. Важным условием при выборе вида и объема функционально-сохраняющего хирургического вмешательства является точная предоперационная диагностика распространенности опухолевого процесса [2]. Эндоларингеальные операции выполняются как при доброкачественных, так и при злокачественных новообразованиях гортани. Однако применение этого метода вызывает затруднения при короткой шее, остеохондрозе, тризме, большом языке и свернутом надгортаннике [7, 8]. Следует отметить, что эти операции недостаточно адекватны при локализации опухоли в области передней комиссуры, что сопряжено с повышенным риском образования синехий в послеоперационном периоде и высоким риском возникновения рецидивов заболевания [8]. Большая частота рецидивов в области передней комиссуры обусловлена недостаточной визуализацией этой области, ростом опухоли в тангенциальном направлении и проникновением ее в зоны окостенения щитовидного хряща. При раке вестибулярного отдела гортани лазерно-хирургическая резекция возможна при опухолях свободного края и язычной поверхности надгортанника, вестибулярной и черпалонадгортанных складок [8].

Выполнение открытых резекций гортани, в свою очередь, обеспечивает онкологическую адекватность

выполняемого вмешательства, однако нарушает жизненно важные функции органа (дыхательная, защитная, голосообразующая) и приводит к стенозированию. Это диктует необходимость восстановления утраченных функций органа [2, 10, 11, 13].

В настоящее время остается актуальным вопрос об одномоментном восстановлении утраченных функций гортани после органосохраняющих операций. С этой целью ряд авторов применяют как ауто-/гомортрансплантаты (хрящи, мышцы, кожа, кость, слизистые оболочки), так и эндопротезы из различных материалов (медицинский силикон, биополимеры, имплантаты из пористого никелида титана) [2, 10–17]. Однако длительное нахождение протеза в просвете оперированной гортани повышает риск развития хондропериостита и после его удаления способствует нарушению дыхания. В ряде наблюдений после эндопротезирования при резекциях гортани не удавалось восстановить просвет органа из-за роста грануляций, наличия рубцовых стенозов различных размеров и протяженности, ларинготрахеомалиции (7–30 %) [1]. Для лечения этих осложнений проводят эндоскопические операции с применением лазера, микрохирургических инструментов и повторные открытые операции с оформлением ларингостомы и формированием просвета на Т-образной трубке [18]. Таким образом, вопрос выбора вида и метода хирургического лечения больных раком гортани остается открытым.

Цель работы – повышение эффективности лечения и реабилитации больных раком гортани при выполнении открытых резекций органа.

Материалы и методы

Наш опыт основан на выполнении открытых резекций гортани в ГБУЗ «Онкологический клинический диспансер № 1 Департамента здравоохранения города Москвы» в 2011–2014 гг. у 86 больных (79 мужчин

и 7 женщин, средний возраст $59,2 \pm 9,6$ года), из них у 84 (97,7 %) больных установлен первичный рак гортани стадий T2N0M0 (у 71 пациента), T3N0M0 (у 10), T1N0M0 (у 3). По поводу рецидива рака гортани после полного курса лучевой терапии прооперировано 2 (2,3 %) пациента. Комбинированное лечение с выполнением открытых резекций проведено 84 больным, из них 79 (94 %) с послеоперационной и 5 (6 %) с предоперационной лучевой терапией.

Резекция гортани выполнена в горизонтальной плоскости 12 больным, в вертикальной – 74 (фронтолатеральные – 55 пациентам, расширенные фронтолатеральные – 19). Важной частью интраоперационного этапа является реконструкция оставшихся элементов гортани в зависимости от вида операционного вмешательства. Вертикальные резекции применялись при локализации опухоли в области голосовой и вестибулярных складок, на передней комиссуре, в подскладковом пространстве, гортанном желудочке. При этом удалялись большие фрагменты щитовидного хряща, что требовало проведения одномоментной реконструкции органа. Расширенная фронтолатеральная резекция включала резекцию части перстневидного хряща и фиксированного отдела надгортанника. При морфологически подтвержденном отсутствии признаков опухолевого роста по линии резекции выполнялась реконструкция элементов гортани с формированием голосовых, вестибулярных складок и стенок органа с использованием наружной надхрящницы и тонких лоскутов передних мышц шеи. Реконструкция верхних отделов гортани для создания достаточного просвета в органе осуществлялась путем укрепления фиксированной части надгортанника и создания задней стенки органа.

Горизонтальные резекции выполнялись при локализации опухоли в области надгортанника, вестибулярных складок, valleкул, корня языка при интактности черпаловидных хрящей и подвижности голосовых складок. При этом типе резекции гортани удалялись верхние отделы щитовидного хряща, вестибулярные складки, надгортанник, при необходимости проводилась резекция корня языка и ротоглотки. Важнейшим аспектом при проведении такой операции являлось сохранение черпаловидных хрящей. Реконструкция гортани осуществлялась путем подшивания слизистой оболочки голосовых складок к надхрящнице, передняя стенка глотки и гортани формировалась за счет лоскута из корня языка, который подшивался к щитоперстневидной мембране, надхрящнице. Лоскут из корня языка укрывался передними мышцами шеи, формировалась трахеостома.

Другой частью интраоперационного этапа являлось одномоментное восстановление просвета гортани. С этой целью использовался силиконовый эндопротез оригинальной конструкции в виде полой трубки,

верхний конец которой выполнен в виде шатра, что препятствует аспирации, и имеет 2 боковых отверстия для дыхания. Протез устанавливался в просвет гортани на заключительных этапах операции (рис. 1) и фиксировался 3 трансдермальными лигатурами, одна из которых выводилась через трахеостому. После ушивания операционной раны больному устанавливалась трахеостомическая трубка.

В послеоперационном периоде больные получали консервативную терапию: антибактериальную, гормональную, противовоспалительную (антигистаминными нестероидными препаратами). Для исключения риска развития осложнений со стороны трахеи и бронхов проводились ингаляции.

Формирование просвета на силиконовом эндопротезе осуществлялось в течение 14–21 сут (рис. 2). У 83 (96,5 %) из 86 больных эндопротез удалялся под местной анестезией через трахеостомическое отверстие (с помощью ранее выведенной лигатуры) без использования эндоскопической техники. У 3 (3,5 %) пациентов протез был извлечен через ротовую полость под визуальным контролем с помощью эндоскопа. Заживление раны после вертикальных резекций первичным натяжением установлено у 72 из 74 (97,3 %) больных. У 2 (2,7 %) прооперированных выявлены лигатурные свищи, которые зажили вторичным натяжением после удаления шовного материала.

После удаления протеза состояние просвета гортани оценивалось с помощью непрямой ларингоскопии и фиброларингоскопии. Исследования показали, что в 1-е сутки после удаления эндопротеза просвет гортани составлял необходимые 1,2–1,5 см и более. Слизистая оболочка гортани при этом была умеренно

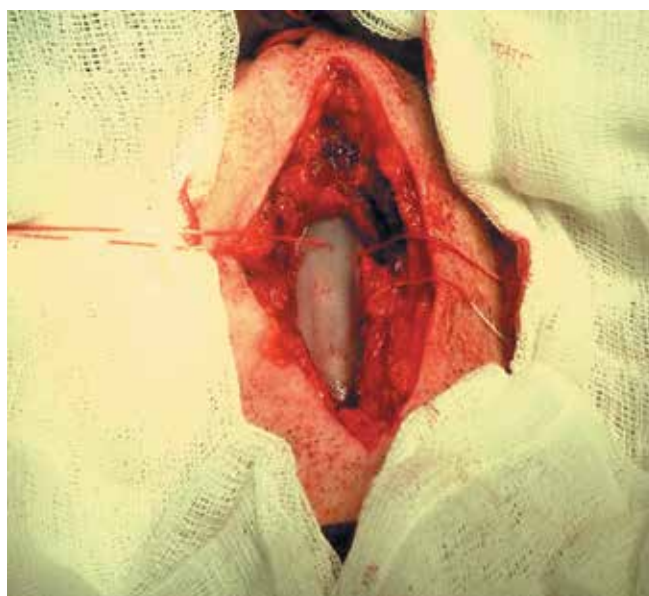


Рис. 1. Установка протеза в просвет гортани после резекции
Fig. 1. Installation of the prosthesis in the laryngeal lumen after resection

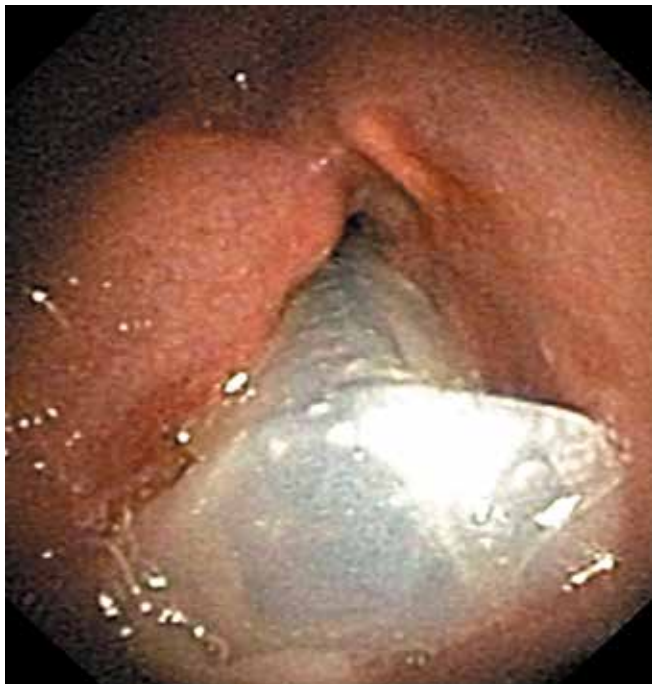

Рис. 2. Эндопротез в просвете гортани
Fig. 2. Endoprosthesis in the laryngeal lumen

гиперемированной, отмечался незначительный отек слизистой зоны черпаловидных хрящей. Умеренные явления хондроперихондрита установлены у 7 (9,5 %) из 74 больных. На передней стенке оперированной гортани наблюдался налет фибрина.

Проведенные исследования показали, что применение силиконовых эндопротезов предотвращало аспирацию слюны в трахеобронхиальное дерево, способствовало формированию стойкого просвета гортани после операции. Немаловажной задачей в послеоперационном периоде являлось предупреждение осложнений со стороны трахеи из-за наличия трахеостомической трубки. На этом этапе важнейшими аспектами являлись постепенная смена трахеостомической канюли с большего диаметра на меньший, обучение больных дыханию естественным путем при закрытии трахеостомы и проведение ранней голосовой реабилитации путем восстановления речи.

После выполнения горизонтальных резекций одной из важнейших задач, кроме дыхательной и голосовой, являлось восстановление защитной функции органа. В этот период до полного заживления послеоперационной раны (2–3 нед) пациенты питались через назогастральный зонд. Восстановление защитной функции проводилось путем обучения больного естественному акту глотания в различных положениях головы. Аспирация пищевым содержимым предотвращалась установкой трахеостомической трубки с раздувной манжетой. Деканюляция осуществлялась при восстановлении защитной и дыхательной функций гортани. Умеренные

нарушения защитной функции после выполнения горизонтальной резекции гортани выявлены у 1 из 12 больных. У 1 больного обнаружен лигатурный свищ, который самопроизвольно закрылся. Умеренные явления хондроперихондрита установлены у 2 пациентов.

У 25 (29 %) больных для оценки состояния оперированной гортани и повышения эффективности реабилитации больных после открытых резекций гортани проводилась эндоскопическая коррекция просвета органа путем удаления лигатур и грануляций в раннем послеоперационном периоде. Рубцовые стенозы выявлены у 7 (8,1 %) пациентов.

После завершения этапов комбинированного лечения планировалась деканюляция. При этом просвет оперированной гортани оценивался с помощью фиброларингоскопии и ультразвукового исследования органа. Показаниями к ушиванию трахеостомы являлись: просвет голосовой щели более 1 см, отсутствие рецидива заболевания, адекватное дыхание при закрытом трахеостомическом отверстии, восстановление функции защиты. Перед деканюляцией больным удаляли трахеостомическую трубку, закрывали трахеостомическое отверстие и оценивали дыхание при смене положения тела (стоя, лежа с запрокинутой головой, лежа на боку). Появление инспираторной одышки при смене положения тела не позволяло исключить ларинго- и трахеомалации, что требовало дальнейшей коррекции. При отсутствии противопоказаний проводилось пластическое ушивание посттрахеостомического дефекта.

Компьютерное акустическое исследование голоса проведено всем больным. Вертикальная резекция гортани изменяет анатомические структуры органа и механизмы голосообразования, которые осуществляются за счет движения оставшихся элементов гортани (частей голосовой и вестибулярной складок, черпалонадгортанных складок). При этом выявлено достоверное ($p = 0,000004$) увеличение средних значений частоты основного тона F_0 (126 ± 49 Гц) по сравнению с распределением его нормальных значений (118 ± 18 Гц). Следует отметить, что средние показатели распределения F_0 находятся в близком диапазоне значений (118 и 126 Гц), однако отмечается увеличение дисперсии и вариабельности этих показателей у больных, которым выполнялись резекции гортани. Установлено достоверное повышение средних значений частотной нестабильности голоса (Jitter), амплитудной нестабильности колебаний (Schimmer), амплитуд гармоник основного тона ($p = 0,00001$). Проведение курса логопедических занятий по методике С.Л. Таптаповой приводит к улучшению акустических характеристик голоса, по окончании которого не выявлено достоверного различия по частоте основного тона ($p = 0,3$) с нормой. Однако отмечается достоверное увеличение значений Jitter и Shimmer ($p < 0,002$) и достоверное снижение амплитуд гармоник основного тона ($p < 0,007$).

Установлено, что после проведения медицинской реабилитации по поводу горизонтальной резекции гортани частота основного тона достоверно не отличается ($p = 0,2$) от распределения средних значений F_0 нормальных голосов и составляет 116 ± 22 Гц. Это связано с сохранением истинных голосовых складок при выполнении данного вида хирургического вмешательства. В результате исследования установлено достоверное ($p = 0,000001$) повышение значений показателей Jitter, Shimmer, снижение амплитуд гармоник частоты основного тона ($p = 0,000001$), что связано с изменением механизмов артикуляции языка и движения мышц ротогортаноглотки.

Проведенные исследования свидетельствуют о наличии звучного голоса удовлетворительного качества после выполнения комбинированных горизонтальных резекций.

Результаты и обсуждение

При выполнении открытых резекций гортани важнейшими аспектами являются онкологическая адекватность выполненной операции и восстановление утраченных функций органа. Первая предполагает точную оценку распространенности опухоли при выборе вида резекции и объема хирургического вмешательства, выполнение резекции гортани единым блоком, интраоперационный гистологический и цитологический контроль по линии резекции. Восстановление утраченных функций органа обеспечивается путем реконструкции оставшихся элементов гортани и формирования просвета органа, достаточного для дыхания, и в результате проведения послеоперационной эндоскопической коррекции, ранней реабилитации дыхательной, голосовой и защитной функций.

Выполнение открытых резекций гортани с восстановлением оставшихся элементов и одномоментной реконструкцией просвета органа на эндопротезе помогло восстановить дыхательную функцию у 80 (93,1 %) из 86 пациентов (рис. 3). Проведенные исследования показали, что медицинская реабилитация и деканюляция дают возможность оценить акустические параметры голосового сигнала, сопоставимые с нормальными, у 91,9 % больных.

Конфликт интересов. Авторы заявляют об отсутствии конфликта интересов.
Conflict of interests. Authors declare no conflict of interest.

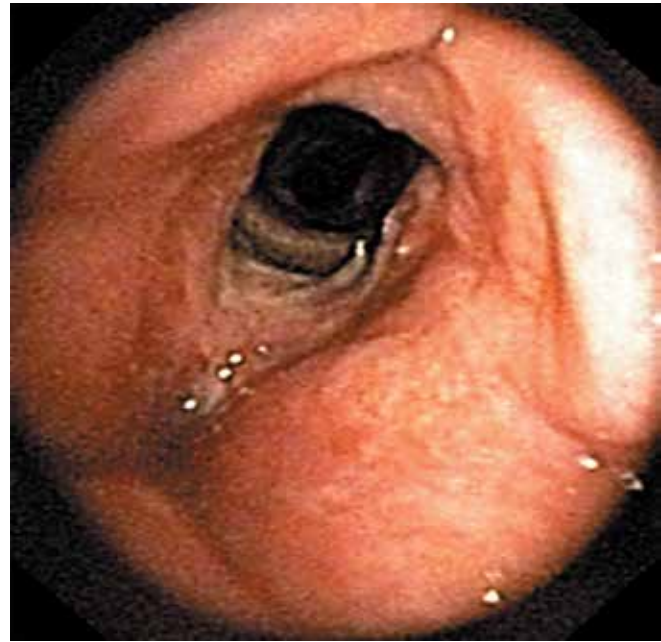


Рис. 3. Просвет гортани после фронтолатеральной резекции через год после операции

Fig. 3. Laryngeal lumen after frontolateral resection a year after the surgery

При диспансерном наблюдении в период от 6 до 60 мес нами были выявлены односторонние регионарные метастазы у 3 больных со стадией заболевания T3 после комбинированного лечения. Им было проведено футлярно-фасциальное иссечение лимфатических узлов шеи на стороне поражения. Кроме того, у 3 больных развился рецидив заболевания: у 2 — после выполнения горизонтальных резекций, у 1 — после фронтолатеральной резекции и послеоперационной лучевой терапии. У 80 (93 %) из 86 больных рецидивы и метастазы не обнаружены.

Заключение

Таким образом, выполнение открытых резекций гортани с восстановлением оставшихся элементов органа, одномоментной реконструкцией просвета на эндопротезе и последующей эндоскопической коррекцией позволило восстановить дыхательную функцию у 93,1 % больных, голосовую — у 91,9 %.

ЛИТЕРАТУРА / REFERENCES

1. Пачес А.И. Опухоли головы и шеи. Клиническое руководство. М.: Практическая медицина, 2013. [Paches A.I. Head and neck tumors. Clinical guidelines. Moscow: Prakticheskaya meditsina, 2013. (In Russ.)].
2. Ша Дж.П., Пател С.Дж., Сингх Б. Хирургия и онкология головы и шеи. Под ред. И.В. Решетова. Пер. с англ. М.: Издательские технологии, 2016. [Sha J.P., Patel S.G., Singh B. Head and neck surgery and oncology. Ed. I.V. Reshetov. (Translation from English.) Moscow: Izdatelskie tekhnologii, 2016. (In Russ.)].
3. Алиева С.Б., Алымов Ю.В., Кротов М.А. и др. Клинические рекомендации по диагностике и лечению рака гортани. Общероссийский союз общественных объединений. Ассоциация онкологов России. М., 2014. Доступно по: <http://oncology-association.ru/docs/recomend/may2015/10vz-rek.pdf>. [Alieva S.B., Alymov Ju.V., Kropotov M.A. et al. Klinicheskie rekomendacii po diagnostike i lecheniju рака gortani. Obshherossijskij sojuz obshhestvennyh ob'edinenij. Associacija onkologov Rossii. Moscow, 2014. Available at: <http://oncology-association.ru/docs/recomend/may2015/10vz-rek.pdf>. (In Russ.)].
4. Новожилова Е.Н., Федотов А.П., Чумаков И.Ф. и др. Опыт использования роботизированного CO₂-лазера Lumenis при операциях на гортани трансоральным доступом. Head and Neck. Russian Journal. Голова и шея 2015;1:42–8. [Novozhilova E.N., Fedotov A.P., Chumakov I.F. et al. Experience of using robotic Lumenis CO₂ laser in transoral laryngeal surgery. Golova i sheya = Head & Neck. Russian Journal 2015;1:42–8. (In Russ.)].
5. Landolfo V., Gervasio C.F., Riva G. et al. Prognostic role of margin status in open and CO₂ laser cordectomy for T1a – T1b glottic cancer. Braz J Otorhinolaryngol 2016; pii: S1808–8694(16)30240–3. DOI: 10.1016/j.bjorl.2016.11.006. PMID: 28110846.
6. Lucioni M., Bertolin A., Lionello M. et al. Open partial horizontal laryngectomy for salvage after failure of CO₂ laser-assisted surgery for glottic carcinoma. Eur Arch Otorhinolaryngol 2016;273(1):169–75. DOI: 10.1007/s00405-015-3734-2. PMID: 26294221.
7. Peretti G., Piazza C., Mora F. et al. Reasonable limits for transoral laser microsurgery in laryngeal cancer. Curr Opin Otolaryngol Head Neck Surg 2016;24(2):135–9. DOI: 10.1097/MOO.0000000000000240. PMID: 26963672.
8. Вернер Дж.А. Эндоларингеальные хирургические вмешательства. Пер. с нем. М.: Солид, 2005. С. 25–34. [Verner J.A. Endolaryngeal surgical interventions. Moscow: Solid, 2005. P. 25–34. (In Russ.)].
9. Zeitel S.M. Transoral and transcervical surgical innovations in the treatment of glottis cancer. Otolaryngol Clin North Am 2015;48(4):677–85. DOI: 10.1016/j.otc.2015.04.012.
10. Клочихин А.Л., Трофимов Е.И., Давыдова И.И. Оценка отдаленных результатов лечения рака гортани с применением полимерного эндопротезирования. Вестник оториноларингологии 2010;1:26–8. [Klochikhin A.L., Trofimov E.I., Davydova I.I. Evaluation of late results of laryngeal cancer treatment with the use of polymer endoprotheses. Vestnik otorinolaringologii = Otorhinolaryngology Herald 2010;1:26–8. (In Russ.)].
11. Мухамедов М.Р., Кульбакин Д.Е., Пюнтер В.Э. и др. Органосохраняющие операции с применением имплантов из никелида титана у больных раком гортани. Сибирский онкологический журнал 2015;2(Прил.):33–5. [Mukhamedov M.R., Kulbakin D.E., Gunter V.E. et al. Organ-preserving surgeries using titanium nickelide implants in patients with laryngeal cancer. Sibirskiy onkologicheskij zhurnal = Siberian Journal of Oncology 2015;2(App.):33–5. (In Russ.)].
12. Мактыбаева Д.А. Региональные особенности злокачественного поражения гортани и обоснование переднебоковой резекции. Российская оториноларингология 2016;6(85):71–4. DOI: 10.18692/1810-4800-2016-6-71-74. [Maktybaeva D.A. Regional features of malignant lesions of larynx and its anterolateral resection substantiation. Rossiyskaya otorinolaringologiya = Russian Otorhinolaryngology 2016;6(85):71–4. (In Russ.)].
13. Мухамедов М.Р., Чойнзонов Е.Л., Пюнтер В.Э. Использование биоадаптированных имплантов на основе никелида титана в хирургической реабилитации больных раком гортани (результаты десятилетнего кооперативного исследования). Вестник РОНЦ им. Н.Н. Блохина 2010;21(1):65–71. [Muhamedov M.R., Chojnzonov E.L., Gyunter V.E. Use of bioadapted implants on the titanium nickelide basis for surgical rehabilitation of patients with the larynx cancer (results of a ten-year cooperative study). Vestnik RONC im. N.N. Blokhina = Herald of the N.N. Blokhin 2010;21(1):65–71. (In Russ.)].
14. Atallah I., Berta E., Coffre A. et al. Supracricoid partial laryngectomy with crico-hyoido-epiglottopexy for glottic carcinoma with anterior commissure involvement. Acta Otorhinolaryngol Ital 2017;37:188–94. DOI: 10.14639/0392-100X-1002. PMID: 28516961.
15. Breunig C., Benter P., Seidl R.O., Coordes A. Predictable swallowing function after open horizontal supraglottic partial laryngectomy. Auris Nasus Larynx 2016;43(6):658–65. DOI: 10.1016/j.anl.2016.01.003. PMID: 43(6):658–65.
16. Chen W., Gao P., Cui P. et al. Management of severe and complex hypopharyngeal and/or laryngotracheal stenoses by various open surgical procedures: a retrospective study of seventeen patients. ORL J Otorhinolaryngol Relat Spec 2016;78(2):111–8. DOI: 10.1159/000430820. PMID: 27031727.
17. Demir M.G., Paksoy M., Şanlı A. et al. Subjective and objective evaluation of voice and pulmonary function in partial laryngectomised patients. Integr Cancer Sci Ther 2016;3(1):349–53. DOI: 10.15761/ICST.1000168.
18. Nair S., Nilakantan A., Sood A. Challenges in the management of laryngeal stenosis. Indian J Otolaryngol Head Neck Surg 2016;68(3):294–9. DOI: 10.17140/OTLOJ-2-129. PMID: 27508129.

Статья поступила: 08.08.2017. Принята в печать: 11.09.2017.

Article received: 08.08.2017. Accepted for publication: 11.09.2017.