Клинические и фармакоэкономические аспекты местного лечения базальноклеточного рака кожи «Глицифоном»

С.О. Подвязников[1], А.М. Мудунов[2], А.В. Игнатова[1, 3], Д.А. Василькин[4], А.Н. Анисимов[5], П.И. Щенников[6]

[1]ФГБОУ ДПО «Российская медицинская академия непрерывного профессионального образования» Минздрава России; Россия, 125993 Москва, ул. Баррикадная, 2/1, стр. 1;
[2]ФГБУ «Национальный медицинский исследовательский центр онкологии им. Н.Н. Блохина» Минздрава России; Россия, 115478 Москва, Каширское шоссе, 24;
[3]ФГАОУ ВО «Российский университет дружбы народов»; Россия, 117198 Москва, ул. Миклухо-Маклая, 6;
[4]Институт фармации ФГБОУ ВО «Казанский государственный медицинский университет» Минздрава России; Россия, Республика Татарстан, 420012 Казань, ул. Бутлерова, 49;
[5]Институт фундаментальной медицины и биологии ФГАОУ ВО «Казанский федеральный университет»; Россия, Республика Татарстан, 420008 Казань, ул. Кремлевская, 18;
[6]ГУЗ «Областной клинический онкологический диспансер»; Россия, 410053 Саратов, мкрн Смирновское ущелье, 1в

***Контакты:** Сергей Олегович Подвязников podvs@inbox.ru*

***Введение.** Базальноклеточный рак кожи (БКРК) составляет до 80 % всех немеланоцитарных форм рака кожи. В 97 % случаев БКР развивается на открытых участках кожи лица, особенно на границе носа и лба, в области крыльев носа, углов глаз и губ. Хирургическое лечение может приводить к грубым косметическим дефектам, в связи с чем все чаще врачи отдают предпочтение консервативным методам, особое место среди которых занимает локальная лекарственная терапия.*
***Цель исследования** – оценить эффективность и безопасность применения «Глицифона» для местного лечения БКРК, а также экономические затраты на такое лечение.*
***Материалы и методы.** В исследование были включены 114 пациентов, у которых проведена местная лекарственная терапия БКРК «Глицифоном», из них 111 (97,4 %) – с первичным БКРК, 3 (2,6 %) – с рецидивным БКРК.*
***Результаты.** В исследовании зарегистрировано 115 случаев применения «Глицифона» у 114 пациентов. Полная удовлетворенность врача результатом лечения отмечена в 101 (88,6 %) случае применения препарата. В 11 (9,6 %) случаях удовлетворенность результатом лечения была частичной в связи с выраженными побочными эффектами (отеком и гиперемией кожи лица, болевым синдромом), в 2 (1,7 %) случаях результат лечения признан неудовлетворительным. У 86 (93,5 %) пациентов с побочными эффектами терапия «Глицифоном» была продолжена. Частота рецидивов после местной лекарственной терапии составила 4,4 %, что свидетельствует о высокой эффективности и хорошей переносимости препарата. Большинству больных, по данным проведенного исследования, потребовался 1 курс лечения с использованием 1 упаковки «Глицифона». Общая стоимость лечения составляет приблизительно 17 тыс. рублей. Общие затраты бюджетных средств составят предположительно 1 млрд 190 млн рублей. Локальная терапия БКРК препаратом «Глицифон» в сравнении с хирургическим лечением может обеспечить экономию в год более 1 млрд рублей из государственного бюджета.*
***Заключение.** Локальная химиотерапия «Глицифоном» представляет собой эффективный и безопасный метод лечения БКРК. Применение этого средства повышает доступность лечения для больных и может значительно снизить затраты федерального бюджета на лечение.*

***Ключевые слова:** базальноклеточный рак кожи, консервативное лечение, локальная химиотерапия, «Глицифон», побочные эффекты, эффективность, фармакоэкономические аспекты*

***Для цитирования:** Подвязников С.О., Мудунов А.М., Игнатова А.В. и др. Клинические и фармакоэкономические аспекты местного лечения базальноклеточного рака кожи «Глицифоном». Опухоли головы и шеи 2020;10(1):73–83.*

DOI: 10.17650/2222-1468-2020-10-1-73-83

CC BY

Glyciphon ointment for local treatment of basal cell cancer: clinical and pharmacological aspects

S.O. Podvyaznikov[1], A.M. Mudunov[2], A.V. Ignatova[1, 3], D.A. Vasilkin[4], A.N. Anisimov[5], P.I. Shchennikov[6]

[1]Russian Medical Academy of Continuing Professional Education, Ministry of Health of Russia; Bld. 1, 2/1 Barrikadnaya St., Moscow 125993, Russia;
[2]N.N. Blokhin National Medical Research Center of Oncology, Ministry of Health of Russia; 24 Kashirskoe Shosse, Moscow 115478, Russia;
[3]RUDN University; 6 Miklukho-Maklaya St., Moscow 117198, Russia;
[4]Institute of Pharmacy, Kazan State Medical University, Ministry of Health of Russia; 49 Butlerova St., Kazan 420012, Republic of Tatarstan, Russia;

[5]Institute of Fundamental Medicine and Biology, Kazan Federal University; 8 Kremlevskaya St., Kazan 420008, Republic of Tatarstan, Russia;
[6]Regional Clinical Oncological Dispensary; 1v Smirnovskoe Ushchelye District, Saratov 410053, Russia

Introduction. *Basal cell cancer (BCC) accounts for up to 80 % of all types of non-melanoma skin cancers. In 97 % of cases, BCC develops on bare facial skin, especially at the nose-forehead border, nose wings, corners of eyes and lips. Surgery can lead to gross cosmetic defects, therefore more and more specialists prefer conservative methods, among which local drug therapy holds a special place.*
The study objective *is to evaluate the effectiveness and safety of glyciphon ointment for BCC local treatment as well as the economic costs.*
Materials and methods. *The study included 114 patients who underwent BCC local drug therapy with 30 % Glyciphon ointment, where 111 (97.4 %) patients had primary BCC, and 3 (2.6 %) ones – recurrent BCC.*
Results. *The study recorded 115 cases of use of glyciphon ointment in 114 patients. Doctors were fully satisfied with the treatment results in 101 (88.6 %) cases. In 11 (9.6 %) cases, satisfaction was partial due to severe adverse events (edema and hyperemia of the facial skin, pain), and in 2 (1.7 %) cases the treatment was found unsatisfactory. Eighty-six (93.5 %) patients with adverse events continued Glyciphon ointment therapy. The relapse rate after local drug therapy was 4.4 %, indicating its high efficacy and good tolerance. According to the study, most patients required 1 treatment course with 1 package of Glyciphon. Total cost of the treatment is approximately 17,000 rubles. Total budget expenditures are estimated at 1 billion 190 million rubles. Local BCC therapy with Glyciphon comparing to surgery may save more than 1 billion rubles for the state budget.*
Conclusion. *Local chemotherapy with 30 % Glyciphon ointment is an effective and safe method to treat BCC. Its use increases treatment availability for patients and can significantly reduce federal expenditures.*

Key words: *basal cell cancer, conservative treatment, local chemotherapy, Glyciphon, adverse events, efficacy, pharmacological and economic aspects*

For citation: *Podvyaznikov S.O., Mudunov A.M., Ignatova A.V. et al. Glyciphon ointment for local treatment of basal cell cancer: clinical and pharmacological aspects. Opukholi golovy i shei = Head and Neck Tumors 2020;10(1):73–83. (In Russ.).*

Введение

Базальноклеточный рак кожи (БКРК) – наиболее часто выявляемая опухоль, которая составляет около 80 % всех случаев немеланоцитарных форм рака кожи [1]. В 2018 г. абсолютное число заболевших базальноклеточной формой рака кожи составило 62 298 [2], а в 2020 г. заболеваемость БКРК, по прогнозам, превысит 70 тыс. случаев.

Арсенал методов лечения БКРК широк: это удаление новообразования хирургическим путем или другое локальное воздействие, которое приводит к удалению или разрушению опухолевой ткани (лучевая терапия, фотодинамическая терапия, криодеструкция, химиотерапия и др.). С учетом того, что в большинстве случаев БКРК развивается на лице, особенно на границе носа и лба, на крыльях носа, в углах глаз и губ, все чаще врачи отдают предпочтение консервативным методам, так как хирургическое лечение может привести к грубым косметическим дефектам. Выбору консервативной тактики способствует и ранняя диагностика БКРК. Поскольку клинические признаки этого заболевания хорошо известны, а морфологическая верификация не вызывает затруднений, это позволяет выявить БКРК на ранних стадиях.

Вялое течение заболевания без каких-либо беспокоящих больного субъективных ощущений иногда обусловливает позднее его обращение к врачу, но на поздних стадиях и в случае рецидива местное консервативное лечение также может быть альтернативой хирургическому, особенно если опухоль расположена в анатомически сложной зоне.

Местные средства с противоопухолевой активностью, кюретаж, электрокоагуляция, лучевая и фотодинамическая терапия имеют свои показания и противопоказания, при проведении любого лечения возникают специфические осложнения. Так, агрессивные методы лечения (хирургический, криодеструкция) приводят к развитию тяжелых косметических дефектов, фотодинамическая терапия тяжело переносится пациентами, лучевая терапия может вызвать лучевой дерматит и иммуносупрессию [3–6].

Таким образом, исследование эффективности и безопасности консервативных местных средств лечения БКРК остается актуальным.

Локальная лекарственная терапия занимает особое место среди методов лечения рака кожи. Синтезирован ряд химических веществ, подавляющих митоз избирательно в опухолевых клетках, и на основе этих веществ созданы препараты местного действия. Например, накоплен опыт применения омаиновой, проспидиновой (30–50 %), фторурациловой (20 %) и фторафуровой мазей [7–10]. Однако в настоящее время они не зарегистрированы в виде лекарственных форм для местного применения и поэтому отсутствуют в аптеках.

Цель данного **исследования** – оценить эффективность и безопасность применения «Глицифона» для местного лечения БКРК, а также экономические затраты на такое лечение.

Материалы и методы

В 2018–2019 гг. Российское общество специалистов по опухолям головы и шеи осуществило многоцентровое клиническое исследование «Клинический мониторинг пациентов с первичным и рецидивным БКРК, которым был выбран нехирургический метод лечения». В нем приняли участие 6 клинических

онкологических учреждений: Национальный медицинский исследовательский центр онкологии им. Н.Н. Блохина (г. Москва), Национальный медицинский исследовательский центр онкологии им. П.А. Герцена (г. Москва), Областной клинический онкологический диспансер (г. Саратов), Областной клинический онкологический диспансер (г. Нижний Новгород), Национальный медицинский исследовательский центр онкологии (г. Томск).

Исследование носило описательный характер, все собранные данные проанализированы с использованием методов описательной статистики и статистического моделирования (подсчитывали среднее значение (M), медиану (Me), среднеквадратичное отклонение (σ) для обобщения первичных результатов, полученных из электронных карт пациентов.

В исследование включены 114 пациентов, в том числе 111 пациентов с первичным БКРК и 3 пациента с рецидивным БКРК. Все пациенты живы на момент написания данной статьи (февраль 2020 г.).

Критерии включения пациентов в исследование:
- морфологически подтвержденный диагноз первичного БКРК или рецидивного БКРК, поставленный не ранее 1 января 2018 г.;
- выбор нехирургического метода лечения – местной лекарственной терапии;
- наличие информированного согласия на участие в исследовании.

Критерии невключения/исключения пациента:
- диагноз метастатического БКРК;
- отказ от использования препарата и от участия в исследовании;
- отзыв пациентом ранее подписанного информированного согласия.

Среди пациентов было 82 (72 %) женщины и 32 (28 %) мужчины. Большинство пациентов на момент постановки диагноза было старше 60 лет (рис. 1).

Наиболее часто у пациентов встречался язвенный тип БКРК (35,1 %, $n = 40$), поверхностный тип роста БКРК диагностирован у 34 (28,8 %), язвенно-инфильтративный – у 18 (15,8 %) (рис. 2).

Основным методом верификации диагноза БКРК было цитологическое исследование. Оно проведено у 95,2 % пациентов, а у 7 % пациентов диагноз верифицировали на основе гистологического исследования, у 1 из них выполнено также иммуногистохимическое исследование.

Локализация опухоли в Н-зоне выявлена у 74,4 % пациентов. При этом чаще всего опухоль локализовалась в области носа – у 36 % пациентов. Локализация опухоли в М-зоне выявлена у 25,6 % пациентов, из них в области кожи лба – у 69,8 % (рис. 3).

На момент постановки диагноза у 97 (85 %) пациентов опухоль соответствовала критерию T1 (была размером ≤2 см в наибольшем измерении). У 15 (13 %) пациентов опухоль соответствовала критерию T2 (была размером >2 см в наибольшем измерении).

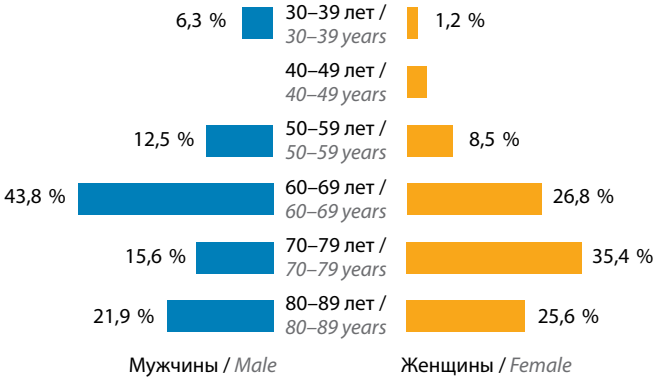

Рис. 1. *Распределение пациентов с базальноклеточным раком кожи по полу и возрасту*

Fig. 1. *Distribution of basal cell cancer patients by gender and age*

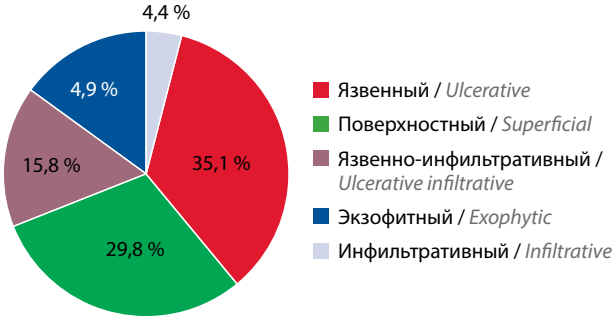

Рис. 2. *Распределение пациентов с базальноклеточным раком кожи по типу роста опухоли*

Fig. 2. *Distribution of basal cell cancer patients by tumor growth*

Средний размер новообразований на момент включения в исследование составил по горизонтали – 13,1 ± 16,50 мм, по вертикали – 11,1 ± 11,52 мм.

У 12 пациентов было многоочаговое поражение: у 8 пациентов – 2 очага, у 3 – 3 очага, у 1 – 4 очага.

Результаты

У всех 114 пациентов проведена местная лекарственная терапия «Глицифоном». Глицифон – диглицидиловый эфир метилфосфоновой кислоты, который был отобран как наиболее эффективное противоопухолевое соединение из многочисленного ряда глицидиловых эфиров фосфорной и фосфоновой кислот [11].

Из 114 пациентов, проходивших локальную химиотерапию «Глицифоном», у 1 пациентки с рецидивом БКРК крыла носа справа после лучевой терапии и криодеструкции местную терапию (аппликации «Глицифона» 2 раза в сутки с интервалом 12 ч) проводили в комбинации с иммуномодулирующей терапией интерферонами (рис. 4) в дозе 3 млн МЕ 3 раза в неделю в течение 3 мес.

У 113 пациентов лечение «Глицифоном» было стандартным и соответствовало инструкции [12]: мазь

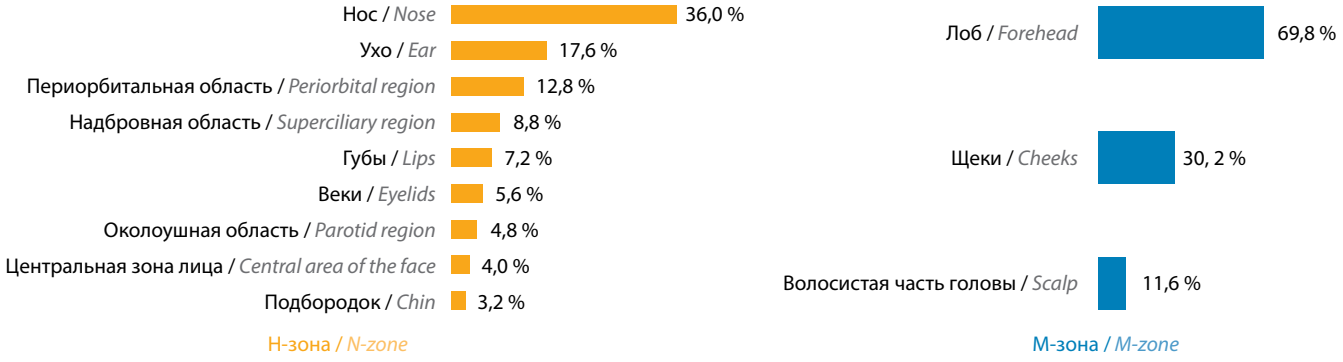

Рис. 3. *Распределение пациентов с базальноклеточным раком кожи по локализации опухоли*

Fig. 3. *Distribution of basal cell cancer patients by tumor localization*

Рис. 4. *Результат применения «Глицифона» при рецидиве базальноклеточного рака кожи правого крыла носа: а — состояние после лучевой терапии и криодеструкции; б — через 1 нед лечения глицифоном; в — через 2 нед; г — через 4 нед*

Fig. 4. *Result of Glyciphone use in recurrent basal cell carcinoma of the right wing of the nose: a — after radiation therapy and cryodestruction; б — 1 week after the glyciphone treatment; в — 2 weeks after; г — 4 weeks after*

наносили ежедневно на поверхность опухоли слоем в 2–3 мм с экспозицией 24 ч. Как правило, начиная с 3–5-го сеанса некротизированные в результате лечебного воздействия ткани осторожно удаляли.

Критерием излечения служило отсутствие бластоматозных клеток. Это подтверждалось при цитологическом исследовании материала, взятого из ложа опухоли [13].

Минимальное количество аппликаций за курс лечения составило 7 (рис. 5). У 1 пациентки лечение было прервано после 7 аппликаций из-за выраженного отека и болевого синдрома, пациентка отказалась от дальнейшего лечения препаратом «Глицифон» и была прооперирована.

Максимальное количество аппликаций за 1 курс – 30, медиана числа аппликаций – 20 (нижний квартиль 18, верхний квартиль 21). Среднее количество аппликаций за 1 курс – 19,3 ± 4,16.

В исследовании зарегистрировано 115 случаев применения мази «Глицифон» у 114 пациентов, так как у 1 больного через 6 мес после лечения развился рецидив БКРК крыла носа, по поводу которого локальная химиотерапия «Глицифоном» была проведена повторно, получен удовлетворительный результат (рис. 6).

Полная удовлетворенность врача результатом лечения зарегистрирована в 101 (88,6 %) случаев применения препарата (рис. 7, 8).

После завершения лечения на образовавшийся дефект кожи в виде язвы или эрозии накладывали 10 % метилурациловую мазь либо мазь солкосерил до полной эпителизации (см. рис. 6*г*, 8*г*). Срок от начала лечения до полной эпителизации раневой поверхности варьировал от 30 до 60 дней и зависел от локализации, размера опухолевого очага и наличия побочных эффектов.

В течение 2 мес на амбулаторном лечении находилась 1 пациентка 88 лет, страдающая рецидивом БКРК правой щеки после криодеструкции с распространением опухоли на мочку уха и верхнюю треть шеи. Больная прошла курс лечения «Глицифоном» – 30 аппликаций. Результат лечения был успешным (рис. 9).

В 11 (9,6 %) случаях удовлетворенность результатом лечения была частичной в связи с выраженными

Рис. 5. *Результат применения «Глицифона» при базальноклеточном раке кожи верхней губы: а – первичная опухоль, б – через 1 нед лечения (7 аппликаций); в – через 19 дней лечения (19 аппликаций); г – через 25 дней лечения (применяется также мазь солкосерил); д – через 30 дней от начала лечения*

Fig. 5. *The result of Glyciphone use for basal cell carcinoma of the upper lip: a – primary tumor, б – 1 week after the treatment (7 applications); в – 19 days after the treatment (19 applications); г – 25 days after the treatment (combined with Solcoseryl ointment); e – 30 days after the treatment start*

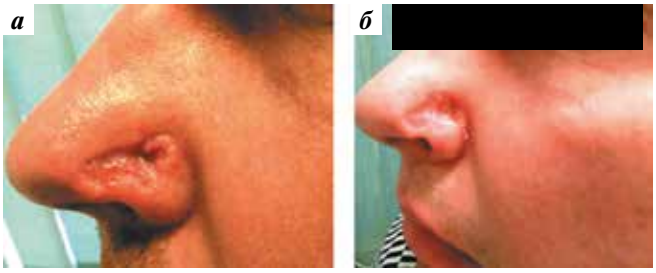

Рис. 6. *Рецидив БКРК правого крыла носа после лечения глицифоном (а) и состояние через 1 мес после повторного курса лечения глицифоном (б)*

Fig. 6. *Relapse of basal cell carcinoma of the right wing of the nose after Glyciphon ointment treatment (a) and condition 1 month after a second course of Glyciphon ointment treatment (б)*

побочными эффектами (отеком и гиперемией кожи лица, болевым синдромом), в 2 (1,7 %) случаях результат лечения был неудовлетворительным.

Местные побочные эффекты в целом наблюдались у 92 (80,7 %) из 114 пациентов, но только у 3 (5 %) пациентов лечение было прекращено в связи с этим. У 5 (8 %) пациентов из-за возникновения побочных эффектов был сделан перерыв в терапии, а затем лечение было продолжено. У 86 (93,5 %) пациентов с побочными эффектами не потребовалось прерывание терапии «Глицифоном».

Наиболее распространенными побочными эффектами были перифокальный отек и гиперемия в месте нанесения препарата. У большинства пациентов с побочными эффектами (более 70 %) возникло несколько эффектов одновременно (рис. 9).

Чаще побочные эффекты были невыраженными (I и II степени). Для купирования болевого синдрома применяли лидокаин в форме спрея за 2–3 мин до нанесения «Глицифона», для устранения локальной гиперемии

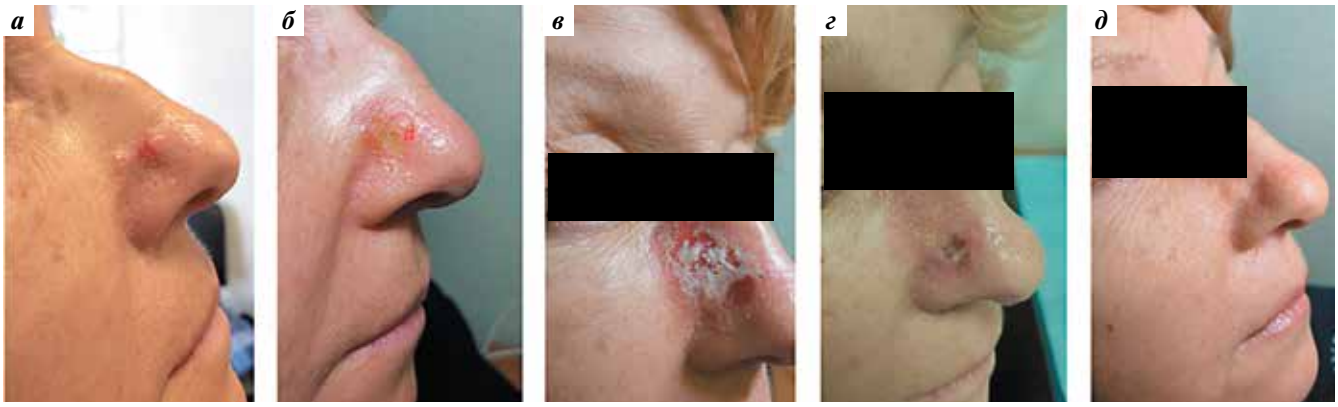

Рис. 7. *Клинический пример успешного применения мази «Глицифон» при базальноклеточном раке кожи крыла носа: а – до лечения; б – после 7 аппликаций; в – после 21 аппликации; г – на 25-й день лечения (применяется также мазь солкосерил); д – через 32 дня от начала лечения*

Fig. 7. *A clinical case of successful use of Glyciphon ointment to treat basal cell carcinoma of the nose wing: a – before treatment; б – after 7 applications; в – after 21 applications; г – on the 25th day of treatment (combined with solcoseryl ointment); д – 32 days after the treatment start*

Рис. 8. *Клинический пример успешного применения 30 % мази «Глицифон» для лечения местно-распространенного рецидивного базальноклеточного рака кожи: а – до лечения; б – после 10 аппликаций; в – после 30 аппликаций; г – на 40-й день лечения (применяется также мазь солкосерил); д – на 50-й день лечения (применяется также мазь солкосерил); е – на 60-й день лечения*

Fig. 8. *A clinical case of successful use of 30 % Glyciphon ointment to treat locally advanced recurrent basal cell cancer: a – before treatment; б – after 10 applications; в – after 30 applications; г – on the 40th day of the treatment (combined with solcoseryl ointment); д – on the 50th day of the treatment (combined with solcoseryl ointment); е – on the 60th day of the treatment*

кожи – цинковую мазь, для уменьшения отека мягких тканей лица делали перерыв в лечении на 2–5 дней.

В процессе лечения не наблюдалось появления локального инфекционного процесса, что объясняется антимикробной активностью «Глицифона».

Снизить интенсивность местных побочных эффектов при сохранении эффективности лечебного действия мази можно было путем сокращения длительности ее ежедневной экспозиции с 24 до 6 ч согласно инструкции.

Результаты динамического наблюдения пациентов в течение 24 мес: у 8 (7 %) больных выявлен рецидив БКРК. С момента завершения лечения до возникновения рецидива проходило 6,5–14,0 мес у пациентов, у которых был прерван или несвоевременно отменен курс лечения.

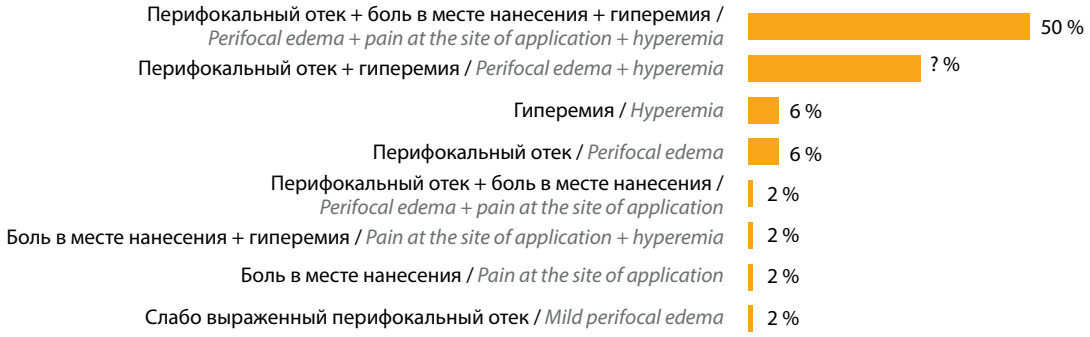

Рис. 9. *Частота побочных эффектов на фоне лечения «Глицифоном»*

Fig. 9. *Frequency of adverse events during Glyciphon treatment*

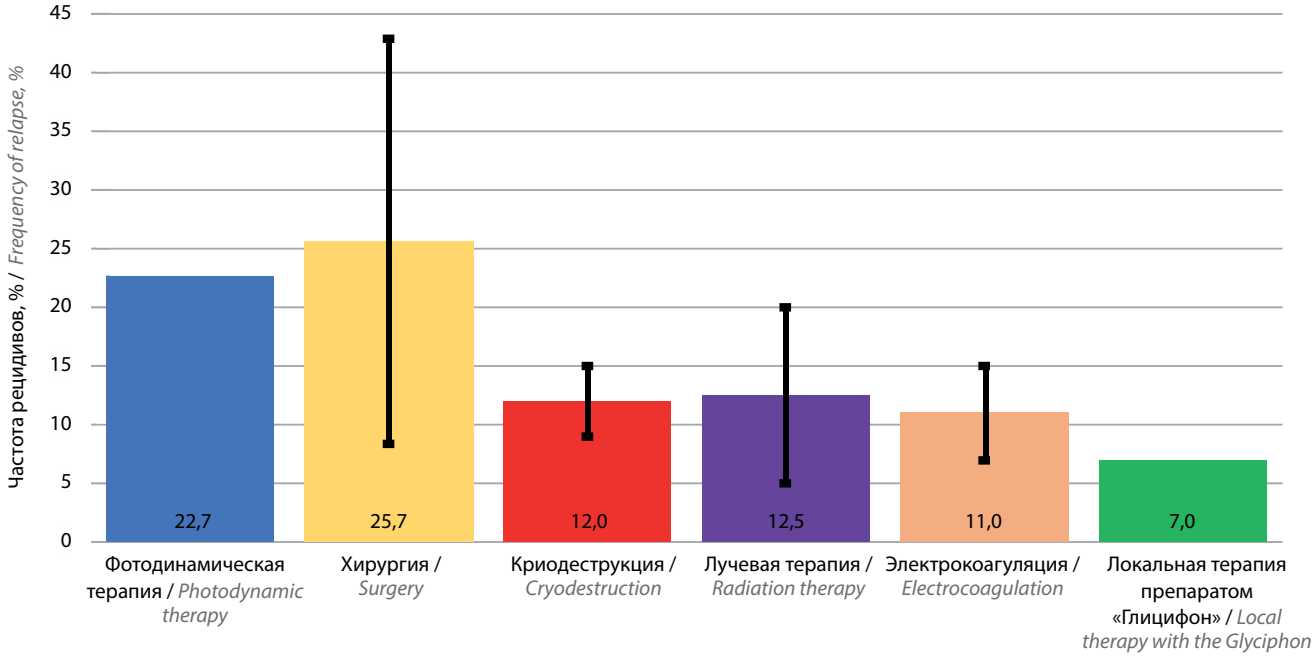

Рис. 10. *Средняя частота рецидивирования базальноклеточного рака кожи в зависимости от метода лечения (по данным литературы и настоящего исследования)*

Fig. 10. *The mean frequency of relapse of basal cell carcinoma, depending on the treatment method (according to the literature and this study)*

Относительно низкая частота рецидивов (7 %) при локальной химиотерапии глицифоном может составить его преимущество перед другими вариантами лечения, в частности хирургическим.

По данным научной литературы, рецидивы после фотодинамической терапии рака кожи, в том числе БКРК, зарегистрированы у 22,7 % пациентов (в сроки от 6 мес до 4 лет) [14], после неаппаратной криодеструкции – у 9–15 % [15], после хирургического иссечения частота рецидивирования БКРК на голове составляет от 8,4 до 42,9 % и зависит от размеров опухоли [16], после электрокоагуляции – 7–15 %, после лучевой терапии – 5–20 % [17]. У некоторых методов лечения БКРК значения частоты рецидивов очень разнятся, поэтому на рис. 10 приведены средние значения с указанием диапазона от минимальных до максимальных.

Обсуждение

Глицифон активно изучался в 90-е годы XX в. В экспериментах *in vivo* он успешно подавлял рост перевивных асцитных опухолей на 80–100 %, солидных – на 50–70 % [18]. Механизм антибластомного действия глицифона связан с нарушением процесса митоза опухолевых клеток.

Глицифон влияет на все периоды митотического цикла, вызывая блок различной глубины и длительности, в наибольшей степени задерживая клетки в фазах G1 и M, а также G2 [19]. В культурах тканей препарат оказывал избирательное цитотоксическое действие на опухолевые клетки, вызывая в них глубокие дистрофические изменения, сопровождающиеся уменьшением содержания нуклеиновых кислот и подавлением активности окислительно-восстановительных

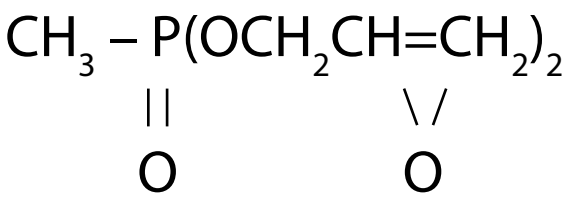

Рис. 11. *Химическая структура глицифона*
Fig. 11. *The chemical structure of glyciphon*

ферментов, а также останавливая вступление клеток в митоз и индуцируя различные аномалии их деления [20].

Поскольку доклинические исследования показали высокую эффективность, были начаты испытания глицифона как средства для лечения рака кожи в ведущих клинических базах Фармакологического комитета Минздрава СССР: в Ленинградском научно-исследовательском институте онкологии им. Н.Н. Петрова (профессором М.Л. Гершановичем), Московском областном научно-исследовательском клиническом институте им. М.Ф. Владимирского (профессором Б.А. Беренштейном), Онкологическом научном центре АМН СССР (профессором А.М. Гариным), Центральном кожно-венерологическом институте (профессором Ю.К. Скрипкиным). Так, в Казанском городском и Татарском республиканском онкологических диспансерах 490 пациентов с БКРК получали лечение глицифоном [20]. У подавляющего большинства пациентов опухоли локализовались в области лица, реже на туловище и конечностях. В основном очаги поражения были единичными и имели размеры от 0,5 до 3 см. Давность заболевания составляла у 120 больных – менее 1 года, у 240 – менее 3 лет, у 13 – менее 5 лет, у остальных – более 5 лет. Лечение осуществляли амбулаторно. Аппликации проводились ежедневно. Для полного излечения требовалось от 9 до 12 аппликаций, реже 15. Для оценки результата лечения проводилось контрольное цитологическое исследование материала из зоны опухоли. Полное рубцевание ложа опухоли происходило в течение 15–20 дней. Из 490 больных с БКРК у 489 достигнуто стойкое клиническое выздоровление (сроки наблюдения 5–7 лет).

В настоящее время выпуск препарата и его исследования возобновлены [13, 21–23]. В частности, А.В. Гилев и соавт. исследовали эффективность «Глицифона» в лечении рецидивного БКРК язвенного типа с очагами диаметром 0,5–1,5 см. Полностью излечились 12 из 14 пациентов, у 2 объем опухоли уменьшился только на 70 % из-за глубокого прорастания опухоли в рубцовую ткань [24, 25]. Аналогичные результаты были получены Г.Ж. Иншаковой и соавт. при лечении 19 пациентов с рецидивами БКРК [26]. Л.Н. Залялютдинова, Р.С. Гараев выполнили обзор исследований эффективности и безопасности «Глицифона» [27].

Сравнение затрат на лечение базальноклеточного рака кожи (фармакоэкономическое исследование)

В настоящее время лечение больных БКРК осуществляется в рамках программы обязательного медицинского страхования. Стоимость лечения пациента рассчитывается по тарифам согласно клинико-статистическим группам и зависит от многих факторов: региона, медицинского учреждения, уровня вмешательства, сопутствующих заболеваний и других параметров. Для расчетов стоимости лечения больных были взяты данные по Республике Татарстан*. Расчеты производились по минимальному тарифу для стационарного лечения БКРК, так как в настоящее время хирургический метод используется наиболее часто при лечении больных с этой патологий. Согласно расчетам затраты бюджетных средств на лечение 1 пациента в 2019 г. составили не менее 32 049,64 руб. В пересчете на общее число случаев заболевания (около 70 тыс.) в Российской Федерации общие затраты бюджетных средств ожидаемо составят 2 243 474 560 руб. Данный показатель не учитывает повышающие коэффициенты, связанные, например, с наличием сопутствующих заболеваний или более высокой затратоемкостью лечения, поэтому можно ожидать увеличения объема затрат на лечение.

Несмотря на относительно низкую частоту метастазирования, при запущенном БКРК встречаются случаи поражения мягких тканей и костей лицевого скелета. Таким больным показана системная химиотерапия. Пример лекарственного препарата для такой терапии – висмодегиб. Однако, являясь инновационным препаратом, он имеет высокую цену. Стоимость курса лечения висмодегибом при цене не менее 227 тыс. рублей за 1 упаковку и при использовании 6 упаковок составляет в итоге не менее 1 млн 362 тыс. рублей. При этом в ходе исследований висмодегиба были зарегистрированы нежелательные лекарственные реакции у 52,9 % пациентов. Наиболее распространенными из побочных эффектов были мышечные спазмы, алопеция, дисгевзия, снижение массы тела, повышенная утомляемость и тошнота. Таким образом, каждый случай метастатического БКРК значительно повышает затраты на лечение больного, при этом в большинстве случаев не достигается полное излечение. При частоте неоперабельной формы БКРК 1,3 % больных – это 910 человек, а затраты бюджета на их лечение составят

*Расчет выполнен Д.А. Василькиным (Институт фармации Казанского государственного медицинского университета) и А.Н. Анисимовым (Институт фундаментальной медицины и биологии Казанского Федерального университета).

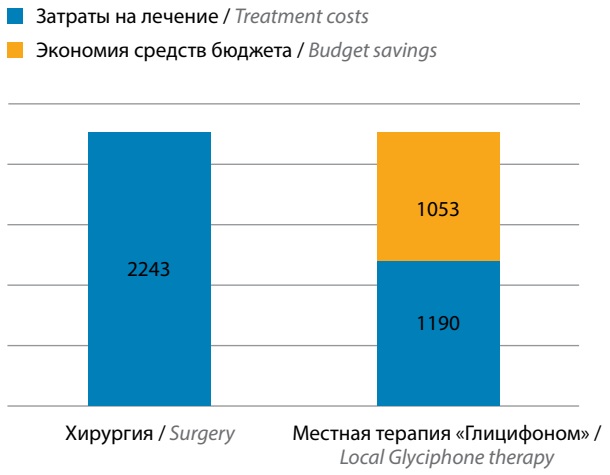

Рис. 12. *Прогноз затрат на лечение больных базалиомой в России на 2020 г. (млн руб.)*

Fig. 12. *Forecast of basal cell carcinoma treatment expenditures in Russia in 2020 (million rubles)*

1 239 420 000 рублей. Эта сумма увеличит на 55 % затраты бюджета на лечение больных с БКРК.

В то же время при использовании метода локальной химиотерапии препаратом «Глицифон» стоимость терапии будет ниже, чем при хирургическом лечении. Она будет складываться из стоимости консультаций онколога, гистологического (или цитологического) исследования и стоимости препарата. Стоимость консультаций (1 первичная и 3 повторных) и исследований (3 гистологических (или цитологических)) составляет около 6 тыс. рублей, стоимость препарата – 11 тыс. рублей. Большинству больных, по данным проведенного исследования, потребовался 1 курс лечения с использованием 1 упаковки глицифона. Расчеты произведены на основе данных о стоимости платных медицинских услуг стационара и цены препарата в интернет-аптеках. Общая стоимость лечения ожидаемо составит 17 тыс. рублей. Общие ожидаемые затраты бюджета составят 1 млрд 190 млн руб. Таким образом, локальная терапия БКРК препаратом «Глицифон» в сравнении с использованием хирургического метода лечения может обеспечить экономию средств бюджета в размере около 1 053 474 560 руб. (рис. 12).

Заключение

Локальная химиотерапия «Глицифоном» является эффективным и безопасным средством для лечения БКРК. Частота рецидивов при терапии «Глицифоном» составляет 7 %. Применение такой локальной химиотерапии может не только улучшить эстетические результаты лечения, снизить риски, ассоциированные с хирургическим лечением, но и повысить доступность для больных и значительно сократить затраты федерального бюджета на лечение.

ЛИТЕРАТУРА / REFERENCES

1. Rogers H.W., Weinstock M.A., Harris A.R. et al. Incidence estimate of nonmelanoma skin cancer in the United States, 2006. Arch Dermatol 2010;146(3):283–7. DOI: 10.1001/archdermatol.2010.19.
2. Состояние онкологической помощи населению России в 2018 году. Под ред. А.Д. Каприна, В.В. Старинского, Г.В. Петровой. М., 2019. 236 с. [State of cancer care in Russia in 2018. Ed. by A.D. Kaprin, V.V. Starinsky, G.V. Petrova. Moscow, 2019. 236 c. (In Russ.)].
3. Rowe D.E., Carroll R.J., Day C.L. Jr. Long-term recurrence rates in previously untreated(primary) basal cell carcinoma: implications for patient follow-up. J Dermatol Surg Oncol 1989;15(3):315–28. DOI: 10.1111/j.1524-4725.1989.tb03166.x.
4. Kuijpers D.I., Thissen M.R., Berretty P.J. et al. Surgical excision versus curettage plus cryosurgery in the treatment of basal cell carcinoma. Dermatol Surg 2007;33(5):579–87. DOI: 10.1111/j.1524-4725.2007.33117.x.
5. American Academy of Dermatology, American College of Mohs Surgery, American Society for Dermatologic Surgery Assosiation et al. AAD/ACMS/ASDSA/ASMS 2012 appropriate use criteria for Mohs micrographic surgery: a report of the American Academy of Dermatology, American College of Mohs Surgery, American Society for Dermatologic Surgery Association, and the American Society for Mohs Surgery. Dermatol Surg 2012;38(10):1582–603. DOI: 10.1111/j.1524-4725.2012.02574.x.
6. Julian C., Bowers P.W., Pritchard C. A comparative study of the effects of disposable and Volkmann spoon curettes in the treatment of basal cell carcinoma. Br J Dermatol 2009;161(6):1407–9. DOI: 10.1111/j.1365-2133.2009.09425.x.
7. Блохин Н.Н. Клиническая онкология. В 2 т. Т. 1. М.: Медицина, 1997. 646 с. [Blokhin N.N. Clinical oncology. In 2 vol. Vol. 1. Moscow: Meditsina, 1997. 646 p. (In Russ.)].
8. Снарская Е.С., Молочков В.А., Кряжева С.С. Базилома: современный менеджмент и терапевтическая стратегия. Российский журнал кожных и венерических болезней 2008;(4):45–8. [Snarskaya E.S., Molochkov V.A., Kryazheva S.S. Basal cell carcinoma: current management and therapeutic strategy. Rossiysky zhurnal kozhnykh i venericheskikh bolezney = Russian Journal of Skin and Venereal Diseases 2008;(4):45–8. (In Russ.)].
9. Волгин В.Н., Соколова Т.В., Колбина М.С., Соколовская А.А. Базально-клеточный рак кожи: диагностика, лечение (часть 2). Вестник дерматологии и венерологии 2013;(2):16–23. [Volgin V.N., Sokolova T.V., Kolbina M.S., Sokolovskaya A.A. Basalioma: diagnostics, treatment(part 2). Vestnik dermatologii i venerologii = Bulletin of Dermatology and Venereology 2013;(2):16–23. (In Russ.)].
10. Титов К.С., Красноруцкий А.В., Нагаева М.В. Нехирургические методы лечения базально-клеточного рака кожи. Клиническая дерматология и венерология 2019;18(1):13–7. [Titov K.S., Krasnorutskiy A.V., Nagaeva M.V. Non-surgical treatment of basal cell skin cancer(in Russian only). Klinicheskaya dermatologiya i venerologiya =

Russian Journal of Dermatology and Venereology 2019;18(1):13–7. (In Russ.)].
11. Blixt E., Nelsen D., Stratman E. Recurrence rates of aggressive histologic types of basal cell carcinoma after treatment with electrodesiccation and curettage alone. Dermatol Surg 2013;39(5):719–25. DOI: 10.1111/dsu.12122.
12. Подвязников С.О. Опыт локальной химиотерапии базально-клеточного рака кожи проблемных зон лица препаратом Глицифон. Опухоли головы и шеи 2017;7(1):22–5. [Podvyaznikov S.O. Experience in local Glyciphon chemotherapy of basal cell carcinoma of the problem face areas. Opukholi golovy i shei = Head and Neck Tumors 2017;7(1):22–5. (In Russ.)]. DOI: 10.17650/2222-1468-2017-7-1-22-25.
13. Нечаева О.Б., Михайлова Ю.В., Чухриенко И.Ю. Эпидемиологическая ситуация при онкологических заболеваниях в России. Медицинский алфавит 2018;2(31):54–60. [Nechaeva O.B., Mikhailova Yu.V., Chukhrienko I.Yu. Epidemiological situation in case of cancer in Russia. Meditsinsky alfavit = Medical Alphabet 2018;2(31):54–60. (In Russ.)].
14. Капинус В.Н., Каплан М.А. Фотодинамическая терапия местнораспространенного рака кожи у пожилых и соматически отягощенных больных. Российский биотерапевтический журнал 2008;7(1):11–28. [Kapinus V.N., Kaplan M.A. Photodynamic therapy of locally advanced skin cancer in elderly and somatically burdened patients. Rossiysky bioterapevtichesky zhurnal = Russian Biotherapeutic Journal 2008;7(1):11–28. (In Russ.)].
15. Гладько В.В., Шафранов В.В., Калмыкова З.В. и др. СВЧ криодеструкция базалиом у пациентов пожилого возраста. Клиническая геронтология 2005;11(3):43–9. [Gladko V.V., Shafranov V.V., Kalmykova Z.V. et al. Microwave cryosurgery of basal cell carcinoma in patients of advanced age. Klinicheskaya gerontologiya = Clinical Gerontology 2005;11(3):43–9. (In Russ.)].
16. Молочков В.А., Снарская Е.С., Поляков П.Ю. и др. К проблеме базалиом кожи. Российский журнал кожных и венерических болезней 2005;(6):4–9. [Molochkov V.A., Snarskaya Ye.S., Polyakov P.Yu. To the treatment of skin basaliomas. Rossiysky zhurnal kozhnykh i venericheskikh bolezney = Russian Journal of Skin and Venereal Diseases 2005;(6):4–9. (In Russ.)].
17. Chao C.K., Gerber R.M., Perez C.A. Reirradiation of recurrent skin cancer of the face. A successful salvage modality. Cancer 1995;75(9):2351–5.
18. Studentsova I.A., Garaev R.S. Toxicity and some biological effects of phosphoroorganic epoxides. Экспериментальная и клиническая фармакология 1996;59(6):31–3. [Studentsova I.A., Garaev R.S. Toxicity and some biological effects of phosphoroorganic epoxides. Eksperimentalnaya i klinicheskaya farmakologiya = Russian Journal of Experimental and Clinical Pharmacology 1996;59(6):31–3].
19. Дубинская С.Н., Зеленкова Н.П. и соавт. Изменение клеточного цикла в популяции клеток асцитной опухоли Эрлиха под влиянием антибластомного препарата. Цитология и генетика 1983;17(2):54–8. [Dubinskaya S.N., Zelenkova N.P. et al. Changes in the cell cycle in the population of Ehrlich's ascitic tumor cells under the influence of an antiblastoma drug. Tsitologiya i genetika = Cytology and Genetics 1983;17(2):54–8. (In Russ.)].
20. Гараев Р.С., Залялютдинова Л.Н., Гильмутдинова В.Р., Студенцова И.А. Глицифоновая мазь – лекарственное средство для лечения рака и предраковых заболеваний кожи. Казанский медицинский журнал 2004;85(6):401–5. [Garaev R.S., Zalyalyutdinova L.N., Gilmutdinova V.R., Studentsova I.A. Glyciphon ointment – a drug for the treatment of cancer and precancerous skin diseases]. Kazansky meditsinsky zhurnal = Kazan Medical Journal 2004;85(6):401–5. (In Russ.)].
21. Студенцова И.А., Романов Н.П., Гараев Р.С. Опыт применения глицифоновой мази при раке и предраковых заболеваниях кожи. Вопросы онкологии 1999;45(4):448–9. [Studentsova I.A., Romanov V.I., Garayev R.S. Experience of application of the glyciphon ointment in cancer and pre-cancer skin diseases. Voprosy Onkologii = Oncology Issues 1999;45(4):448–9. (In Russ.)].
22. Гараев Р.С., Гилев А.В., Студенцова И.А. Эффективность глицифоновой мази при лечении рецидивов карцином кожи головы и шеи. В сб.: Тезисы докладов III Всероссийского национального конгресса «Человек и лекарство». М., 1996. С. 99. [Garaev R.S., Gilev A.V., Studentsova I.A. Effectiveness of glyciphon ointment in the treatment of recurrent carcinomas of the head and neck. In: Proceedings of the III Russian National Congress "Man and medicine". Moscow, 1996. P. 99. (In Russ.)].
23. Глицифон в клинической практике. Методические рекомендации для врачей. Под ред. С.О. Подвязникова. М., 2018. 12 с. [Glyciphon in clinical practice. Guidelines for doctors. Ed. by S.O. Podvyaznikov. Moscow, 2018. 12 p. (In Russ.)].
24. Гилев А.В., Студенцова И.А., Гараев Р.С. и др. Лечение глицифоновой мазью базально-клеточного рака кожи, индуцированного радиационным излучением. Вопросы онкологии 1999;45(4):450–1. [Gilev A.V., Studentsova I.A., Garaev R.S. et al. Treatment of basal cell skin cancer induced by radiation with glyciphon ointment. Voprosy onkologii = Oncology Issues 1999;45(4):450–1. (In Russ.)].
25. Гараев Р.С., Гильмутдинова В.Р., Куклин ВТ., Студенцова И.А. Глицифоновая мазь в лечении первично-множественного базальноклеточного рака кожи. Terra Medica 2002;(4):23–4. [Garaev R.S., Gilmutdinova V.R., Kuklin V.T., Studentsova I.A. Glyciphon ointment in the treatment of primary multiple basal cell skin cancer. Terra Medica 2002;(4):23–4. (In Russ.)].
26. Иншакова Г.Ж., Ахметзянов Ф.Ш., Студенцова И.А. Применение глицифоновой мази при рецидивах базалиом кожи после близкофокусной рентгенотерапии. В сб.: Фармакология и токсикология фосфорорганических соединений и других биологически активных веществ. Казань, 1996. Вып. 3. С. 90. [Inshakova G.J., Ahmetzyanov F.S., Studentsova I.A. Application of the glyciphon ointment at recurrent skin basaliomas after the close focus roentgen therapy. In: Pharmacology and toxicology of organo-phosphorous compounds and other biologically active substances. Kazan, 1996. Vol. 3. P. 90. (In Russ.)].
27. Залялютдинова Л.Н., Гараев Р.С. Клинико-экспериментальные исследования отечественного лекарственного средства глицифон – представителя фосфорорганических эпоксидов для лечения базально-клеточного рака кожи Опухоли головы и шеи 2015;5(3):31–8. [Zalyalyutdinova L.N., Garaev R.S. The Russian drug glyciphon, an organophosphorus epoxides for the treatment of basal cell carcinoma – clinical and experimental studies. Opukholi golovy i shei = Head and Neck Tumors 2015;5(3):31–8. (In Russ.)]. DOI: 10.17650/2222-1468-2015-5-3-31-38.

Вклад авторов
С.О. Подвязников: разработка дизайна исследования, получение данных для анализа, анализ полученных клинических данных, написание текста статьи;
А.М. Мудунов: разработка дизайна исследования, научное редактирование статьи;
А.В. Игнатова: анализ полученных данных, написание текста статьи;
Д.А. Василькин, А.Н. Анисимов: выполнение фармакоэкономического анализа;
П.И. Щенников: получение данных для анализа.
Authors' contributions
S.O. Podvyaznikov: developing the research design, obtaining data for analysis, analysis of the obtained data, article writing;
A.M. Mudunov: developing the research design, scientific editing of the article;
A.V. Ignatova: analysis of the obtained data, article writing;
D.A. Vasilkin, A.N. Anisimov: pharmacoeconomic analysis;
P.I. Shchennikov: obtaining data for analysis.

ORCID авторов/ORCID of authors
С.О. Подвязников/S.O. Podvyaznikov: https://orcid.org/0000-0003-1341-0765
А.М. Мудунов/A.M. Mudunov: https://orcid.org/0000-0003-1255-5700

Конфликт интересов. Авторы заявляют об отсутствии конфликта интересов.
Conflict of interest. The authors declare no conflict of interest.

Финансирование. Исследование проведено без спонсорской поддержки.
Financing. The study was performed without external funding.

Информированное согласие. Все пациенты подписали информированное согласие на участие в исследовании и публикацию своих данных.
Informed consent. All patients gave written informed consent to participate in the study and to the publication of their data.

Статья поступила: 22.01.2020. **Принята к публикации:** 06.03.2020.
Article submitted: 22.01.2020. **Accepted for publication:** 06.03.2020.