DOI: https://doi.org/10.17650/2222-1468-2024-14-1-10-15

CC BY 4.0

Клинический опыт применения препарата ленватиниб в неоадъювантном режиме при лечении нерезектабельного дифференцированного рака щитовидной железы

Е.Б. Васильева, Д.М. Ростовцев, К.А. Толпейкина, Д.М. Фаткуллин, А.О. Гузь

ГАУЗ «Челябинский областной клинический центр онкологии и ядерной медицины»; Россия, 454087 Челябинск, ул. Блюхера, 42

Контакты: Екатерина Борисовна Васильева *v_kat@rambler.ru*

Введение. В ряде случаев, когда дифференцированный рак щитовидной железы распространяется на магистральные сосуды и соседние органы, выполнить хирургическое вмешательство не всегда представляется возможным. Успешных случаев использования таргетной терапии в неоадъювантном режиме при нерезектабельном дифференцированном раке щитовидной железы не так много, но эта опция может быть вариантом ведения таких пациентов.
Цель исследования – анализ клинического опыта применения ленватиниба у пациентов с первично-нерезектабельным дифференцированным раком щитовидной железы в качестве неоадъювантной терапии.
Материалы и методы. Проведен ретроспективный анализ лечения 7 пациентов с первично-нерезектабельным дифференцированным раком щитовидной железы ленватинибом в качестве неоадъювантной терапии в Челябинском областном клиническом центре онкологии и ядерной медицины в 2021–2023 гг.
Результаты. Ответ на лечение оценен у 4 (71,4 %) пациентов. В 2 (50 %) случаях зарегистрирован частичный ответ, в 2 – стабилизация заболевания. Проведение хирургического вмешательства в радикальном объеме стало возможным у 2 пациентов. Других 2 больных прооперировать не удалось: у 1 пациента время до прогрессирования составило 17,8 мес, проведена смена линии терапии на препарат 2-й линии кабозантиниб; 1 пациентка с наилучшим ответом (частичным) в настоящее время продолжает лечение ленватинибом, опухоль нерезектабельная, продолжительность приема препарата – 8,9 мес.
Заключение. Наш опыт применения препарата ленватиниб у пациентов с нерезектабельным дифференцированным раком щитовидной железы показывает, что данная терапия может быть успешно использована в качестве неоадъювантного лечения у больных этой группы.

Ключевые слова: ленватиниб, нерезектабельный рак щитовидной железы, неоадъювантная терапия рака щитовидной железы, щитовидная железа

Для цитирования: Васильева Е.Б., Ростовцев Д.М., Толпейкина К.А. и др. Клинический опыт применения препарата ленватиниб в неоадъювантном режиме при лечении нерезектабельного дифференцированного рака щитовидной железы. Опухоли головы и шеи 2024;14(1):10–5. DOI: https://doi.org/10.17650/2222-1468-2024-14-1-10-15

Clinical experience in the neoadjuvant treatment of unresectable differentiated thyroid cancer with the lenvatinib

E.B. Vasilyeva, D.M. Rostovtsev, K.A. Tolpeikina, D.M. Fatkullin, A.O. Guz

Chelyabinsk Regional Clinical Center of Oncology and Nuclear Medicine; 42 Blukhera St., Chelyabinsk 454087, Russia

Contacts: Ekaterina Borisovna Vasilyeva *v_kat@rambler.ru*

Introduction. In some cases of differentiated thyroid cancer expansion into the main vessels and adjacent organs, surgical intervention is impossible. Not many cases of successful use of targeted therapy as neoadjuvant regimen to treat nonresectable differentiated thyroid cancer were reported, but this approach can be an option in management of such patients.

Aim. To analyze clinical experience of using lenvatinib as neoadjuvant therapy in patients with primary nonresectable differentiated thyroid cancer.
Materials and methods. Retrospective analysis of treatment of 7 patients with primary nonresectable differentiated thyroid cancer with lenvatinib as neoadjuvant therapy at Chelyabinsk Regional Clinical Center for Oncology and Nuclear Medicine between 2021 and 2023 was performed.
Results. Treatment response was evaluated in 4 (71.4 %) patients. In 2 (50 %) patients, partial response was observed, in 2 – stable disease. Radical surgical intervention became possible in 2 patients. The other 2 patients could not undergo surgery: in 1 patients time to progression was 17.8 months, therapy was changed to the 2nd line drug cabozantinib; 1 female patient with best response (partial) currently continues lenvatinib treatment, tumor is nonresectable, duration of drug administration is 8.9 months.
Conclusion. Our experience of using lenvatinib in patients with nonresectable differentiated thyroid cancer shows that this therapy can be successfully used as neoadjuvant treatment in this patient group.

Keywords: lenvatinib, nonresectable thyroid cancer, neoadjuvant therapy of thyroid cancer, thyroid

For citation: Vasilyeva E.B., Rostovtsev D.M., Tolpeikina K.A. et al. Clinical experience in the neoadjuvant treatment of unresectable differentiated thyroid cancer with the lenvatinib. Opukholi golovy i shei = Head and Neck Tumors 2024; 14(1): 10–5. (In Russ.). DOI: https://doi.org/10.17650/2222-1468-2024-14-1-10-15

Введение

В большинстве случаев при дифференцированном раке щитовидной железы (ДРЩЖ) эффективны хирургическое вмешательство и радиойодтерапия [1]. Однако в ситуациях, когда процесс исходно нерезектабелен, проводить радиойодтерапию нельзя, что значительно ухудшает прогноз.

По данным N. Ark и соавт., в 7–16 % случаев опухоль щитовидной железы (ЩЖ) распространяется на расположенные вблизи анатомические структуры: гортань, трахею, глотку, пищевод, возвратный гортанный нерв, прямые мышцы шеи, сонную артерию [2]. В связи с обширностью инвазии в определенных ситуациях процесс может быть признан нерезектабельным. Согласно практическим рекомендациям Российского общества клинической онкологии (RUSSCO) тактику лечения в таких случаях нужно выбирать по тем же принципам, что и при радиойодрефрактерном ДРЩЖ [3].

В 2017 г. на базе Медицинского радиологического научного центра им. А.Ф. Цыба успешно проведено комбинированное лечение (таргетная терапия и хирургическое вмешательство) пациентки 53 лет с нерезектабельным прогрессирующим ДРЩЖ с применением в качестве неоадъювантной терапии препарата сорафениб. У этой больной рецидивная опухоль ЩЖ деформировала просвет ротоглотки и преддверия гортани, плотно прилежала к левой стенке пищевода и трахеи [4].

В 2017 г. японские авторы описали случай лечения мужчины 73 лет с местно-распространенной папиллярной карциномой ЩЖ, которая была нерезектабельна из-за инвазии новообразования в яремную вену, трахею и пищевод. В конечном счете опухоль была резецирована. Периоперационных осложнений после предоперационного курса таргетной терапии ленватинибом отмечено не было [5]. Ленватиниб – мультикиназный ингибитор рецепторов факторов роста фибробластов 1–4 (FGFR 1–4), факторов роста эндотелия сосудов 1–3 (VEGFR 1–3), рецептора тромбоцитарного фактора роста α (PDGFR-α), а также рецепторов RET и KT, обеспечивающий комплексное противоопухолевое воздействие за счет блокады ангио- и лимфоангиогенеза, ингибирования микроокружения опухоли и контроля за ее ростом [6].

Успешных случаев использования таргетной терапии в неоадъювантном режиме при нерезектабельном ДРЩЖ, по данным литературы, не так много, но эта опция может быть вариантом ведения таких пациентов.

Цель исследования – анализ клинического опыта применения ленватиниба у пациентов с первично-нерезектабельным ДРЩЖ в качестве неоадъювантной терапии.

Материалы и методы

Мы провели ретроспективный анализ лечения 7 пациентов с первично-нерезектабельным ДРЩЖ ленватинибом в качестве неоадъювантной терапии, проведенного в Челябинском областном клиническом центре онкологии и ядерной медицины в 2021–2023 гг. У 6 (85,7 %) больных верифицирован папиллярный рак, у 1 (14,3 %) – Гюртле-клеточный рак. В исследование вошли 2 (28,6 %) мужчины и 5 (71,4 %) женщин. Медиана возраста больных составила 67 лет. В 4 (57,1 %) случаях опухоль была распространенностью T4a, в 3 (42,9 %) – T4b. У 3 (42,8 %) пациентов наблюдалось поражение лимфатических узлов (N1b), у 4 (57,2 %) метастазов в лимфатических узлах не было (N0). В 3 случаях в опухолевый процесс была вовлечена внутренняя яремная вена, в 3 – общая сонная артерия, в 3 – трахея, в 3 – пищевод. Также встречалась инвазия в гортаноглотку, гортань, переднюю лестничную, длинную мышцы шеи, констриктор глотки. Всем пациентам назначен ленватиниб в стандартной дозе – 24 мг/сут.

Результаты

Ответ на лечение оценен у 4 (71,4 %) пациентов. Из оставшихся 3 (28,6 %) больных у 1 возникло нежелательное явление IV степени (гипертонический криз,

острое нарушение мозгового кровообращения), что потребовало отмены препарата; 2 пациента выбыли из-под наблюдения. В 2 (50 %) случаях зарегистрирован частичный ответ (у 1 пациента с Гюртле-клеточным раком и 1 – с папиллярным), в 2 – стабилизация заболевания. Ответ на лечение оценивался по критериям оценки ответа солидных опухолей (Response evaluation criteria in solid tumors 1.1, RECIST 1.1).

Проведение хирургического вмешательства в объеме тиреоидэктомии, шейной лимфаденэктомии в радикальном объеме стало возможным у 2 пациентов. Больные прооперированы через 3,9 и 12,3 мес после начала терапии ленватинбом.

У 1 пациентки в ходе первой контрольной компьютерной томографии (КТ) зафиксирован частичный ответ, опухоль стала резектабельной. Выполнена радикальная тиреоидэктомия с лимфаденэктомией. У 1 больной через 3,9 мес достигнута стабилизация заболевания, продолжительность которой составила 12,3 мес. Тем не менее опухоль была переведена в резектабельное состояние, выполнен хирургический этап в радикальном объеме (R0). На сегодняшний момент пациентка полностью излечена, относится к III клинической группе и находится под наблюдением. Этот клинический случай представлен ниже в качестве примера успешного использования ленватиниба в неоадъювантном лечении первично-нерезектабельного ДРЩЖ.

Двух пациентов прооперировать не удалось. У 1 больного время до прогрессирования составило 17,8 мес. Проведена смена линии терапии на препарат 2-й линии кабозантиниб. Одна пациентка с наилучшим ответом (частичным) в настоящее время продолжает лечение ленватинибом. Опухоль нерезектабельная; продолжительность приема препарата – 8,9 мес.

Клинический случай

Больная К., *57 лет. Клинический диагноз «рак ЩЖ, cT4aN0M0, III стадия» установлен в ноябре 2021 г. Общий статус по шкале Восточной кооперативной онкологической группы (Eastern Cooperative Oncology Group, ECOG) – 0 баллов.*

Сопутствующая патология: ишемическая болезнь сердца, стенокардия напряжения (2-й функциональный класс), гипертоническая болезнь III стадии, артериальная гипертензия 3-й степени, риск 4, хроническая сердечная недостаточность 2А стадии, 3-й функциональный класс, варикозное расширение вен нижних конечностей, хроническая венозная недостаточность С3 по CEAP, хронический пиелонефрит, латентное воспаление.

Образование в области шеи справа пациентка заметила в 2016 г. Обратилась к врачу в ноябре 2021 г. Жалоб на проблемы с глотанием и дыханием не было.

По данным КТ мягких тканей шеи от 29.11.2021 в правой доле ЩЖ выявлено образование размерами 87 × 70 мм (краниокаудальный размер 82 мм) с вовлечением в патологический процесс правой внутренней яремной вены, правой общей сонной артерии, инвазией в правые и задние стенки гортаноглотки, гортань, переднюю лестничную и длинную мышцы шеи справа, нижний констриктор глотки (рис. 1). При обследовании других органов и систем отдаленных метастазов не выявлено.

Трепанобиопсия образования ЩЖ выполнена 29.11.2021. Гистологическое заключение: рост тиреоидной папиллярной карциномы.

Проведен консилиум, процесс признан нерезектабельным, рекомендовано проведение лекарственной терапии ленватинибом в дозе 24 мг/сут.

С 17.12.2021 по 22.12.2022 пациентка принимала ленватиниб в дозе 24 мг/сут внутрь. Общая продолжительность терапии составила 12,3 мес. С 21.02.2022 по 10.03.2022 лечение было прервано в связи с тем, что пациентка не явилась для прохождения очередного курса по семейным обстоятельствам.

С 14.04.2022 по 13.05.2022 доза препарата редуцирована до 20 мг/сут в связи с развитием нежелательных явлений: повышения артериального давления 2-й степени, общей слабости 1-й степени. После антигипертензивной терапии пациентка вернулась к приему ленватиниба в исходной дозировке – 24 мг/сут.

Каждые 3–4 мес с целью оценки результата лечения и решения вопроса о возможности проведения хирургического лечения выполнялись контрольные КТ (рис. 2–4; см. таблицу).

По данным КТ мягких тканей шеи от 23.12.2022 (см. рис. 4) распространенность опухоли уменьшилась, признаков вовлечения в окружающие структуры не выявлено. Несмотря на то, что частичного ответа достигнуто не было, опухоль переведена в резектабельную стадию.

В Челябинском областном клиническом центре онкологии и ядерной медицины 21.02.2023 выполнено хирургическое вмешательство в объеме тиреоидэктомии

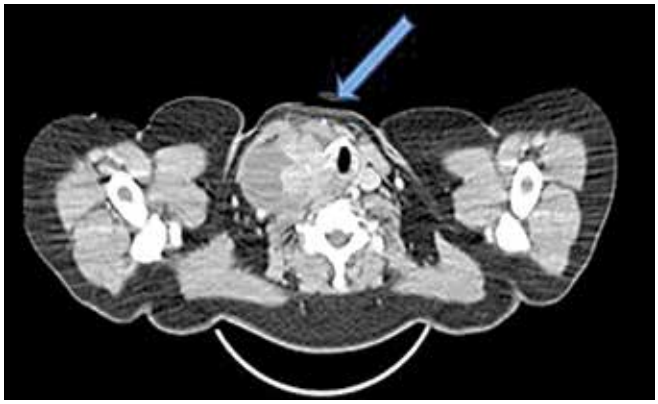

Рис. 1. *Компьютерная томография мягких тканей шеи с контрастным усилением пациентки К. от 29.11.2021*

Fig. 1. *Contrast-enhanced computed tomography of the soft tissues of the neck of female patient K. from 29.11.2021*

Контрольные компьютерные томографии мягких тканей шеи

Control computed tomography scans of soft tissues of the neck

Дата Date	Размер опухоли, мм Tumor size, mm	Ответ на лечение по критериям оценки ответа солидных опухолей Treatment response per the Response evaluation criteria in solid tumors 1.1, (RECIST 1.1)	Инвазия в окружающие органы и ткани Invasion into surrounding organs and tissues
29.11.2021	87 × 70 × 82	–	+
13.04.2022	80 × 55 × 58	Стабилизация заболевания (8 %) Stable disease (8 %)	+
19.07.2022	75 × 50 × 58	Стабилизация заболевания (14 %) Stable disease (14 %)	+
23.12.2022	70 × 50 × 58	Стабилизация заболевания (20 %) Stable disease (20 %)	–

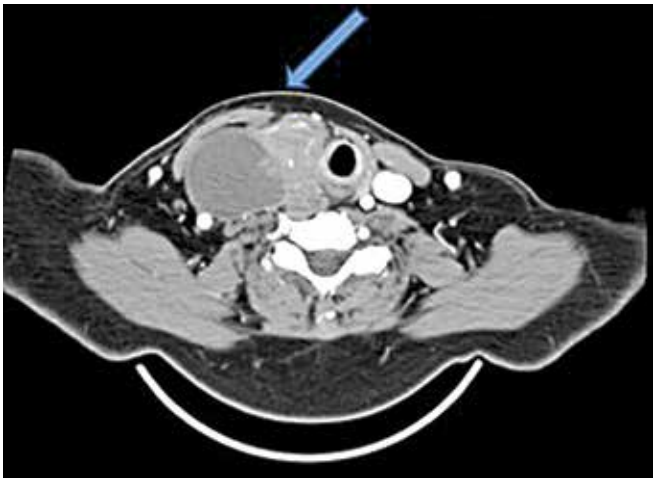

Рис. 2. *Компьютерная томография мягких тканей шеи с контрастным усилением пациентки К. от 13.04.2022*

Fig. 2. *Contrast-enhanced computed tomography of the soft tissues of the neck of female patient K. from 13.04.2022*

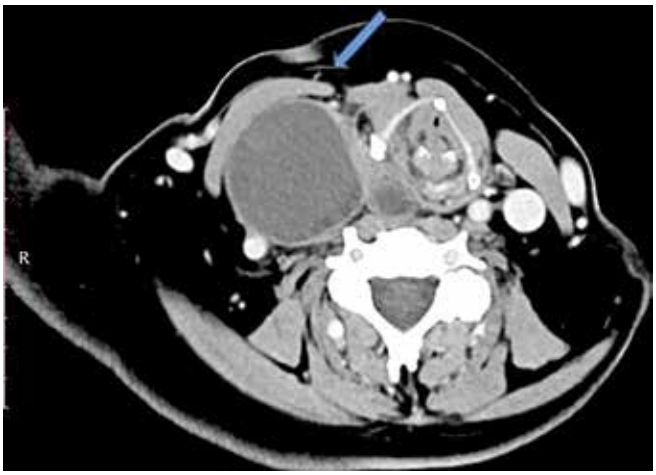

Рис. 3. *Компьютерная томография мягких тканей шеи с контрастным усилением пациентки К. от 19.07.2022*

Fig. 3. *Contrast-enhanced computed tomography of the soft tissues of the neck of female patient K. from 19.07.2022*

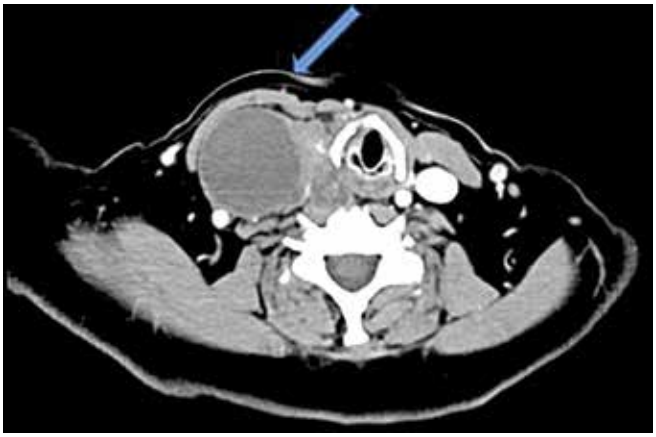

Рис. 4. *Компьютерная томография мягких тканей шеи с контрастным усилением пациентки К. от 23.12.2022*

Fig. 4. *Contrast-enhanced computed tomography of the soft tissues of the neck of female patient K. from 23.12.2022*

и селективной шейной лимфаденэктомии II–VII уровня справа. Гистологически выявлена папиллярная карцинома правой доли ЩЖ размерами 4 × 3 × 4 см с распространением на перешеек, инвазией в прилежащие мягкие ткани, периневральным ростом и опухолевыми эмболами в сосудах. В 8 лимфатических узлах клетчатки шеи обнаружены метастазы с субтотальным замещением лимфоидной ткани и инвазией в капсулу узлов протяженностью 0,3–0,5 см.

По данным послеоперационного ультразвукового исследования мягких тканей шеи признаков очаговой патологии не обнаружено; уровни онкомаркеров от 13.03.2023: тиреоглобулин – 1,11 нг/мл, антитела к тиреоглобулину – <0,90 ед/мл.

Курс радиойодтерапии проведен 21.03.2023. Активность ^{131}I составила 3,7 ГБк. Выполнена посттерапевтическая однофотонная эмиссионная компьютерная томография, совмещенная с компьютерной томографией, всего тела. По ее данным на шее, в проекции удаленной ЩЖ, визуализируется гиперфиксация радиофармпрепарата – 3,3 %

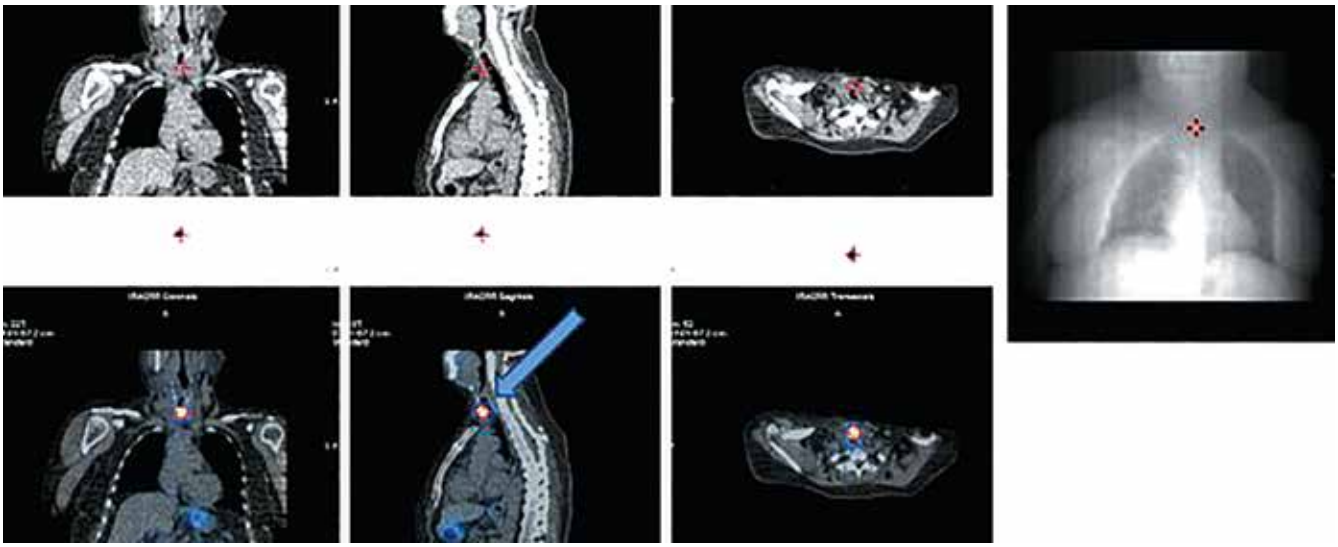

Рис. 5. *Однофотонная эмиссионная компьютерная томография, совмещенная с компьютерной томографией, всего тела пациентки К. от 24.03.2023. Остаточная ткань щитовидной железы*

Fig. 5. *Single photon emission computed tomography/computed tomography of the whole body of female patient K. from 24.03.2023. Residual tissue of the thyroid*

счета над всем телом (СВТ). Заключение: остаточная ткань ЩЖ. Патологическая гиперфиксация радиофармпрепарата в других органах и системах не обнаружена (рис. 5).

В настоящее время пациентка находится под динамическим наблюдением по III клинической группе. В течение 9 мес сохраняется структурная и биохимическая ремиссия.

Таким образом, несмотря на то, что по RECIST 1.1 наилучшим ответом на лечение была стабилизация процесса, у пациентки наблюдалась значимая положительная динамика на фоне терапии ленватинибом, что позволило перевести нерезектабельную опухоль в статус резектабельной, поддающейся радикальному хирургическому вмешательству.

Заключение

Наш опыт применения ленватиниба у пациентов с нерезектабельным ДРЩЖ показывает, что данный препарат может быть успешно использован в качестве неоадъювантного лечения этой патологии.

ЛИТЕРАТУРА / REFERENCES

1. Mazzaferri E.L., Jhiang S.M. Long-term impact of initial surgical and medical therapy on papillary and follicular thyroid cancer. Am J Med 1994;97(5):418–28. DOI: 10.1016/0002-9343(94)90321-2
2. Ark N., Zemo S., Nolen D. et al. Management of locally invasive well-differentiated thyroid cancer. Surg Oncol Clin 2008;17(1): 145–55. DOI: 10.1016/j.soc.2007.10.009
3. Болотина Л.В., Владимирова Л.Ю., Деньгина Н.В. и др. Практические рекомендации по лекарственному лечению опухолей головы и шеи. Практические рекомендации RUSSCO. Злокачественные опухоли 2023;13:113. DOI: 10.18027/2224-5057-2023-13-3s2-1-100-119
Bolotina L.V., Vladimirova L.Yu., Dengina N.V. et al. Practical recommendations for the drug treatment of tumors of the head and neck. Practical recommendations of RUSSCO. Zlokachestvennye opuholi = Malignant Tumors 2023;13:113. (In Russ.). DOI: 10.18027/2224-5057-2023-13-3s2-1-100-119
4. Исаев П.А., Васильков С.В., Пимонова И.С. и др. Неоадъювантная таргетная терапия дифференцированного рака щитовидной железы (клиническое наблюдение). Опухоли головы и шеи 2017;7(1):86–90. DOI: 10.17650/2222-1468-2017-7-1-86-90
Isaev P.A., Vasilkov S.V., Pimonova I.S. et al. Neoadjuvant targeted therapy for differentiated thyroid cancer (clinical observation). Opukholi golovy i shei = Head and Neck Tumors 2017;7(1):86–90. (In Russ.). DOI: 10.17650/2222-1468-2017-7-1-86-90
5. Tsuboi M., Takizawa H., Aoyama M., Tangoku A. Surgical treatment of locally advanced papillary thyroid carcinoma after response to lenvatinib: a case report. Int J Surg Case Rep 2017;41:89–92. DOI: 10.1016/j.ijscr.2017.10.010
6. Matsui J., Funahashi Y., Uenaka T. et al. Multi-kinase inhibitor E7080 suppresses lymph node and lung metastases of human mammary breast tumor MDA-MB-231 via inhibition of vascular endothelial growth factor-receptor (VEGF-R) 2 and VEGF-R3 kinase. Clin Cancer Res 2008;14(17):5459–65. DOI: 10.1158/1078-0432.CCR-07-5270

Вклад авторов
Е.Б. Васильева: разработка концепции и дизайна исследования, интерпретация данных, обзор публикаций по теме статьи, написание текста статьи;
Д.М. Ростовцев: разработка концепции и дизайна исследования, техническая и административная поддержка, руководство исследованием;
К.А. Толпейкина: разработка концепции и дизайна исследования, сбор клинических данных, получение данных для анализа, интерпретация данных, обзор публикаций по теме статьи, написание текста статьи;
Д.М. Фаткуллин: получение данных для анализа, проверка подлинности данных, написание текста статьи;
А.О. Гузь: валидация диагноза, получение данных для анализа, написание текста статьи.
Authors' contributions
E.B. Vasilyeva: development of the concept and design of the study, interpretation of data, review of publications on the topic of the article, article writing;
D.M. Rostovtsev: development of the concept and design of the study, technical and administrative support, study management;
K.A. Tolpeikina: development of the concept and design of the study, collection of clinical data, obtaining data for analysis, interpretation of data, review of publications on the topic of the article, article writing;
D.M. Fatkullin: obtaining data for analysis, data authentication, article writing;
A.O. Guz: validation of the diagnosis, obtaining data for analysis, article writing.

ORCID авторов / ORCID authors
Е.Б. Васильева / E.B. Vasilyeva: https://orcid.org/0000-0003-1285-2182
Д.М. Ростовцев / D.M. Rostovtsev: https://orcid.org/0000-0002-8956-7921
К.А. Толпейкина / K.A. Tolpeikina: https://orcid.org/0000-0002-0864-6493
Д.М. Фаткуллин / D.M. Fatkullin: https://orcid.org/0000-0001-9533-4107
А.О. Гузь / A.O. Guz: https://orcid.org/0000-0001-9533-4107

Конфликт интересов. Авторы заявляют об отсутствии конфликта интересов.
Conflict of interest. The authors declare no conflict of interest.

Финансирование. Работа выполнена без спонсорской поддержки.
Funding. The work was performed without external funding.

Соблюдение прав пациентов и правил биоэтики
Протокол исследования одобрен локальным этическим комитетом ГАУЗ «Челябинский областной клинический центр онкологии и ядерной медицины».
Все пациенты подписали информированное согласие на участие в исследовании и публикацию своих данных.
Compliance with patient rights and principles of bioethics
The study protocol was approved by the biomedical ethics committee of Chelyabinsk Regional Clinical Center of Oncology and Nuclear Medicine.
All patients gave written informed consent to participate in the study and the publication of their data.

Статья поступила: 20.03.2024. **Принята к публикации:** 19.04.2024.
Article submitted: 20.03.2024. **Accepted for publication:** 19.04.2024.