

Случай хирургического лечения паратрахеостомического рецидива рака гортани

Д.В. Сикорский¹, С.О. Подвызников², А.Н. Володин¹, В.М. Терехов¹

¹ГБУЗНО «Нижегородский областной онкологический диспансер», филиал № 1;

²кафедра онкологии ГБОУ ДПО «Российская медицинская академия последипломного образования» Минздрава России, Москва

Контакты: Дмитрий Валентинович Сикорский sikorski-d@mail.ru

В статье представлены сведения о случае успешной операции с реконструкцией пекторальным кожно-мышечным лоскутом по поводу паратрахеостомического рецидива рака гортани.

Ключевые слова: рак гортани, паратрахеостомический рецидив, пекторальный лоскут

A case of surgical treatment for a paratracheostomic recurrence of laryngeal cancer

D.V. Sikorsky¹, S.O. Podvyaznikov², A.N. Volodin¹, V.M. Terekhov¹

¹Branch One, Nizhny Novgorod Regional Oncology Dispensary;

²Department of Oncology, Russian Medical Academy of Postgraduate Education, Ministry of Health of Russia, Moscow

The paper presents information on a case of successful repair with a pectoral musculocutaneous flap for a paratracheostomic recurrence of laryngeal cancer.

Key words: laryngeal cancer, paratracheostomic recurrence, pectoral flap

У ряда больных, которым проведено противоопухолевое лечение по поводу рака гортани (химиолучевая терапия, ларингэктомия), единственным проявлением возврата заболевания (продолженный опухолевый рост и рецидив) является наличие опухолевой ткани около трахеостомы. Данные случаи следует отличать от метастазов в паратрахеальные лимфатические узлы (уровень VI), так как источником опухолевого роста является слизистая оболочка с реализованными имплантационными метастазами. Отсутствие регионарных и отдаленных метастазов, а также исчерпанные радиологические возможности и химиорезистентность после проведенных ранее курсов лекарственного противоопухолевого лечения, в резектабельных случаях определяют хирургическое лечение как единственно возможное и ставят на уровень операции спасения. Кроме наличия инфильтративной опухоли с явлениями изъязвления и распада, данные случаи могут осложняться стенозом трахеостомы с развитием прогрессирующей обструкции с дыхательной недостаточностью, обуславливая угрожающее жизни состояние.

Клинический случай

Пациент Ш. 60 лет. Диагноз «Рак складочного отдела гортани Т3N0M0 III стадии». Состояние после химиолучевой терапии (платина + 5-фторурацил) в суммарной очаговой дозе (СОД) 70 Гр (2006), продолженный

опухолевый рост. Состояние после ларингэктомии (2007). Паратрахеостомический рецидив (2008).

По данным компьютерной томографии (КТ) шеи и грудной клетки отсутствуют признаки метастатического поражения легочной ткани, лимфатических узлов средостения и шеи. Опухолевая ткань вызывает стеноз до 0,8 см² — одышка в покое 25 в минуту. По данным дообследования отсутствуют отдаленные метастазы и интеркуррентные заболевания, препятствующие проведению операции (рис. 1).

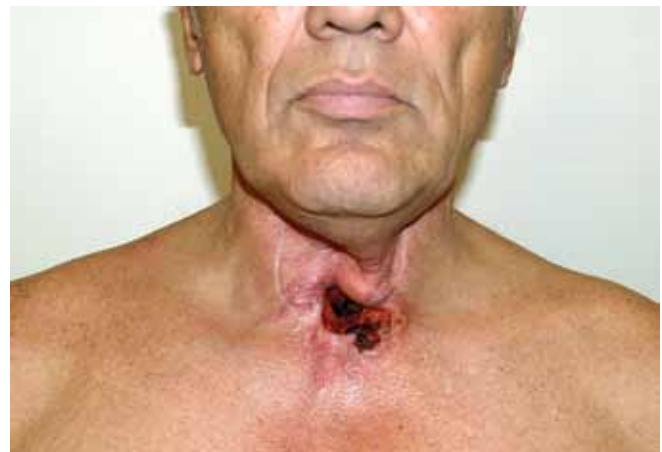

Рис. 1. Паратрахеостомический рецидив рака гортани со стенозом трахеостомы после химиолучевой терапии и ларингэктомии

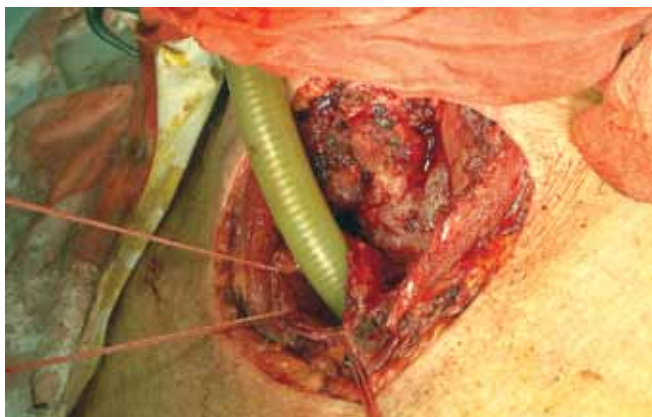


Рис. 2. Пострезекционный дефект

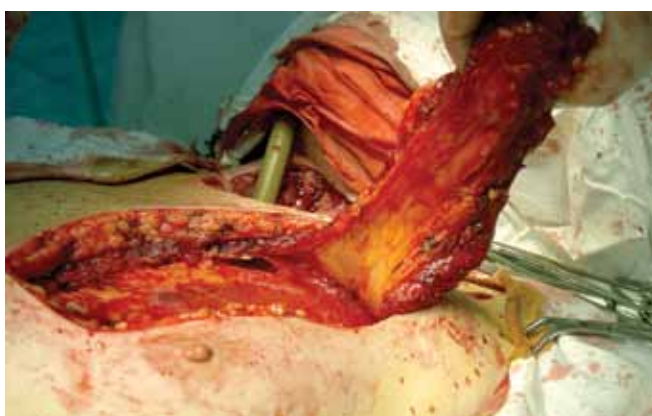

Рис. 3. Мышечная ножка пекторального лоскута сформирована без истончения для предупреждения сдавливания питающих сосудов при ротации лоскута

Пациент оперирован — выполнено иссечение паратрахеостомического рецидива с резекцией 4 полуколец трахеи в пределах здоровых тканей с определением границ резекции дооперационно (в том числе эндоскопически и по данным КТ). Интубация через опухолевую ткань, обуславливающую стеноз, интубационной трубкой № 4 с высокочастотной искусственной вентиляцией легких. После удаления опухоли — переинтубация армированной интубационной трубкой № 8,5 соответственно диаметру трахеи.

Образовавшийся дефект покровных тканей более 50 см², что указывает на невозможность использования местных тканей для реконструкции. Следует также учитывать предшествующие лучевую терапию в радикальной дозе и ларингэктомию с фиброзированием, затрудняющим микроциркуляцию (рис. 2).

По общепринятой методике мобилизован пекторальный кожно-мышечный лоскут, кожная площадка которого выбрана для проведения реконструкции. Трахея при этом расположена между кожей яремной вырезки снизу и нижним краем кожной площадки сверху. Такая позиция трахеи оптимальна по ее синтопии с органами средостения, хотя менее благоприятна для мышечной ножки пек-

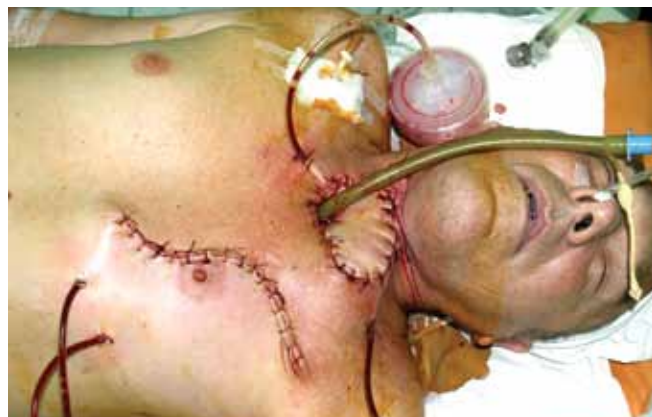

Рис. 4. Вид больного по окончании операции перед экстубацией

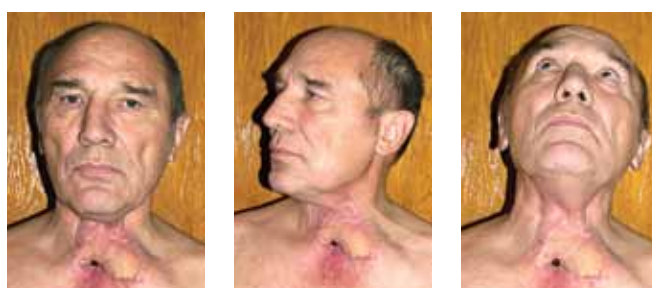

Рис. 5. Полностью сохранена возможность активных движений

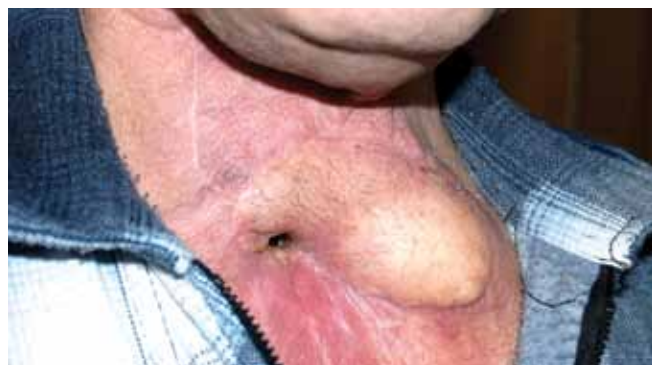

Рис. 6. Некоторая дислокация трахеи вправо мышечной ножкой лоскута в связи с развитием некоторого избытка массы тела

торального лоскута из-за ее большего перегиба в данном положении (рис. 3, 4).

Послеоперационный период без осложнений с несколько замедленным заживлением после проведенного ранее противопухолевого лечения. За время динамического наблюдения отсутствуют признаки локального рецидива, а также регионарного и отдаленного метастазирования (рис. 5, 6).

Выводы

Таким образом, с помощью одномоментной реконструкции пекторальным лоскутом возможно проведение операции по поводу резектабельного паратрахеостомического рецидива рака гортани.